Aus der Dermatologischen Universitätsklinik in Rostock i. M.
(Direktor: Professor Dr. Wolters.)

# Beitrag
# zur Kenntnis der Akrodermatitis chronica atrophicans (Herxheimer).

## Inaugural-Dissertation

zur

**Erlangung der Doktorwürde**

der

Medizinischen Fakultät der Universität Rostock

vorgelegt

von

ACAD. LUGD. BAT. BIBL.

**Hans von Hertlein**
approb. Arzt aus **Würzburg.**

**Rostock.**
Rats- und Universitäts-Buchdruckerei von Adlers Erben, G. m. b. H.
1910.

Gedruckt mit Genehmigung der Medizinischen Fakultät
zu Rostock.

Referent: Professor Dr. Wolters.

Meinem lieben Vater

in Dankbarkeit

gewidmet.

Digitized by the Internet Archive
in 2026

https://archive.org/details/IA41551526_0128

In den sechziger Jahren des vorigen Jahrhunderts beschrieb Neumann[1]) als erster eine Veränderung der Haut und Schleimhaut, welche fast ständig in hohem Alter auftritt, die sogenannte senile Hautatrophie. Makroskopisch sehen wir dabei eine mäßige Verdünnung und feine Fältelung der obersten Epidermis; mikroskopisch als Hauptsymptom eine Verminderung der Zellager des stratum germinativum und deutliche Verkürzung der Papillen; dabei befällt diese Veränderung jedoch gleichmäßig die Haut des ganzen Körpers. Während nun dieser Vorgang wohl nicht als pathologisch, sondern eher als physiologisch, durch das hohe Alter bedingt, zu verzeichnen ist, finden wir auch bei jüngeren Individuen eine ähnliche, jedoch in einzelnen Partien auftretende Erscheinung, die zu den oben erwähnten noch reichlich andere tiefergreifende Veränderungen mit sich bringt und im Jahre 1883 zuerst von Buchwald[2]) als Krankheit sui generis mit dem Namen idiopathische, diffuse Hautatrophie belegt wurde. Erst drei Jahre später kam ein ähnlicher Fall durch Touton[3]) und im gleichen Jahre

[1]) Archiv f. Dermat. Bd. 44 u. 49.
[2]) Archiv f. Dermat. Bd. 15. 1883.
[3]) Deutsche med. Wochenschrift. 1886.

auch zwei Fälle durch Pospelow[1]) zur Beschreibung. Diesen folgten Kaposi[2]), Neumann[3]), Bruhns[4]), Heller[5]) und noch einige andere mit Veröffentlichungen über diese gleiche Krankheit.

Immerhin galt diese Hauterkrankung noch als sehr selten auftretend, zumal sich unter den Mitteilungen über progressive idiopathische Hautatrophie auch solche Fälle in die Literatur eingereiht finden, welche zu der von Pick zuerst beschriebenen „Erythromelie" gehören, oder zu der Erkrankungsform gehören, welche von Neumann als „Erythema paralyticum" bezeichnet wurde. Erst Herxheimer und Hartmann, welche im Laufe von 10 Jahren 12 Fälle beobachteten und an dem reichlichen Material auch eingehende Studien machen konnten, spezialisierten durch ihre neue Benennung eine Art der Hautatrophie genauer durch Betonung dreier sehr wichtiger Symptome: 1. des Vorhandenseins eines gesonderten entzündlichen Stadiums, 2. des meist centripetalen Fortschreitens und 3. des chronischen Verlaufes und brachten sie unter dem Namen Acro-Dermatitis chron. atrophicans im Jahre 1902 zur Veröffentlichung. Infolge dieser eingehenden Arbeit wurde wohl mehr als bis dahin auf die Erkrankung geachtet, und bald zeigte sich, daß dieselbe, wenigstens in einzelnen Gegenden, doch häufiger vorkam, als man ursprünglich annahm.

[1]) Annales de Dermatologie 1886.
[2]) Archiv f. Dermat. Bd. 39, pg. 413. Ref.
[3]) Archiv f. Dermat. Bd. 49, pg. 24. Ref.
[4]) Bruhns, Dermat. Zeitschrift Bd. 7, pg. 234. Ref.
[5]) Heller, Archiv f. Dermat. Bd. 54, pg. 126. Ref.

In der Rostocker Dermatologischen Klinik wurden seit dem Jahre 1902 fünf Fälle von idiopathischer Hautatrophie beobachtet, die ich, da sie ganz auffällig mit den von Herxheimer und Hartmann beschriebenen übereinstimmen, auch mit dem Namen Acrodermatitis chron. atrophicans (Herxheimer) belegen möchte.

Fall 1 betrifft eine 32jährige Arbeiterfrau auf einem Dorfe in der Umgegend von Rostock. Ihre Mutter ist angeblich mit 40 Jahren an Lungenschwindsucht gestorben. Ihr Vater lebt, ist gesund, ebenso ihre zwei Schwestern. Von Hauterkrankungen ist ihr weder in ihrer Familie noch bei sich selbst bisher etwas bekannt gewesen. Als Kind hatte sie angeblich nur Masern, sonst war sie immer gesund. Erst seit ungefähr einem Jahre stellte sich bei ihr Husten, Auswurf, Nachtschweiß und starke Abmagerung ein. Sie hat in der Zeit vom 18. bis 31. Lebensjahre 12 Mal geboren. Geburten und Wochenbetten waren normal, die Kinder kamen alle lebend zur Welt. Fünf davon sind bisher an Kinderkrankheiten gestorben.

Ihr gegenwärtiges Hautleiden hat ungefähr vor 1¼ Jahr begonnen. Es schwoll zuerst der Handrücken der rechten Hand leicht an und verfärbte sich etwas ins Bläuliche. Die Krankheit blieb ungefähr ein Vierteljahr auf dem gleichen Status stehen, danach bemerkte sie, daß die Anschwellung sich allmählich nach der Streckseite des rechten Armes hin in Gestalt eines ungefähr 3—5 cm breiten Streifens gegen den Ellenbogen

zu ausbreitete. Mit der Anschwellung des Ellenbogens wurde auch die Schwellung des Handrückens größer, und die freie Beweglichkeit der Hand wurde dadurch bedeutend beschränkt, desgleichen verursachte ihr jede derbere Berührung der erkrankten Partien starke Schmerzen.

Patientin kam Mitte Juni zum erstenmal in die Poliklinik und wies folgenden Status auf: Mittelgroße, schmächtig gebaute Frau von normaler Haut- und Gesichtsfarbe, sehr schlecht entwickeltem Panniculus adiposus. Brustkorb schmal. Supra-clavicular-Gruben stark eingefallen. Über der rechten Lungenspitze hinten deutliche Dämpfung, über den gedämpften Stellen knisternde Geräusche und mittelblasiges Rasseln, sonst Lunge o. B. Herzgrenzen normal, Herztöne rein.

Der rechte Handrücken und das Dorsum der drei mittleren Finger, und zwar fast bis zum ersten Interphalangealgelenk, ist teigig geschwollen und dunkel livide verfärbt. Die Haut ist nicht, wie man bei der Schwellung erwarten sollte, prall gespannt, sondern leicht gefältelt wie zerknittertes Zigarettenpapier, papierdünn und perlmutterartig schillernd. Besonders deutlich tritt die Fältelung in der Gegend des Metacarpophalangealgelenkes digiti V, IV und III hervor. Diese Hautveränderung schneidet ziemlich scharf am Carpometacarpalgelenk ab, und wendet sich mit einer spiraligen Drehung in Gestalt eines 3—5 cm breiten leicht infiltrierten, bläulich verfärbten, nach oben auseinandergehenden Streifens gegen das Ellenbogengelenk, sich scharf an die Streckseite haltend. Ungefähr 2 cm

unterhalb des Oberarmes sieht man fast genau dasselbe Bild wie am Handrücken, die Haut ist ebenfalls papierdünn, doch die Fältelung gröber als am Handrücken. Die pathologisch veränderte Haut läßt sich bedeutend leichter von ihrer Unterlage abheben, wie die normale; die aufgehobene Falte bleibt lange stehen, ehe sie sich wieder ausgleicht. Auf dem veränderten Hautstreifen zwischen Handrücken und Oberarm sehen wir außerdem noch leichte Abschuppung der obersten Epidermisschicht; auf dem Handrücken besteht noch ein infiltriertes rhagardiformes Ekzem, das, abgesehen von der größeren Empfindlichkeit der Haut, auf äußere Insulte zurückzuführen ist. Eine mikroskopische Untersuchung war leider unmöglich, da die Exzision eines Hautstückchens verweigert wurde.

Fall 2 bietet ein dem eben erwähnten Falle sehr ähnliches Bild. Es handelt sich um einen 46jährigen Arbeiter. Seit 2 Jahren bemerkte er, daß am rechten Arm das Ellenbogengelenk, die Hinterseite des Unterarmes und der Handrücken von Zeit zu Zeit anschwellen und stets bleierne Farbe zeigen. Die Anschwellung dauerte ca. 4 bis 5 Tage, um dann wieder ohne jedes Zutun seinerseits zu verschwinden. Nur in der Zeit der Schwellung sei er durch ein spannendes Gefühl verhindert, seiner Arbeit nachzugehen. In der übrigen Zeit habe er außer leichtem Jucken niemals Beschwerde gehabt.

Stat. praes. Über dem ganzem Handrücken und an der Dorsalseite der ersten Phalangen der Finger I,

III, IV, V und besonders am zweiten Finger bis zum Beginn der Nägel ist die Haut stark atrophisch, papierdünn, glänzend, zeigt starke Fältelung, ähnlich zerknittertem Zigarettenpapier, und läßt sich leichter und höher als normale Haut von ihrer Unterlage abheben und bleibt länger stehen. Die Hautveränderung setzt sich unter denselben Symptomen in Gestalt eines 5 bis 6 cm breiten Streifens beim Ulnaköpfchen vom Handrücken mit leichter Krümmung abschneidend, sich streng an die Streckseite haltend, bis zum Ellenbogengelenk fort und breitet sich noch über das ganze hintere Ellenbogengelenk in einer Ausdehnung von Kleinhandtellergröße aus. Die Fältelung sowie die dunkelblaurote Verfärbung ist am Handrücken und an den befallenen Fingergelenken am intensivsten. Vom Ulnaköpfchen ab nimmt die Verfärbung einen etwas helleren Farbenton an, um kurz vor dem Oberarm die gleichen Symptome wie am Handrücken zu zeigen. In der Gegend des Metacarpus II sowie im unteren Drittel der Ulna finden wir in den tieferen Schichten noch deutliche Reste von Infiltration. Vereinzelt, besonders an den Stellen, wo die Fältelung der Haut am stärksten ist, besteht leichte Schuppenbildung. Die Nägel zeigen keine Veränderung. Der Übergang von der pathologischen in die normale Haut findet ganz allmählich statt.

Fall 3 betrifft einen 40jährigen unverheirateten Deputatsknecht. Sein Vater ist angeblich an Herzschlag gestorben, die Mutter an einer, der Beschreibung nach, durch Beingeschwüre hervorgerufenen Sepsis. Von 9 Geschwistern lebt noch ein Bruder, der gesund

ist, 4 sind an Kinderkrankheiten gestorben, die übrigen im Alter von etwa 20 Jahren an Lungenkrankheiten. Patient selbst ist bis vor 16 Jahren nie ernstlich krank gewesen. Um diese Zeit jedoch erlitt er einen Blutsturz und wurde im Krankenhaus mit Tuberkulininjektionen behandelt. Nach seiner Entlassung hat er sich stets gesund gefühlt, so daß er seine frühere Arbeit wieder aufnehmen konnte. Hautkrankheiten sind weder bei ihm noch bei seiner Familie vorgekommen. Vor 4 Jahren erlitt er dadurch einen Unfall, daß ihm der linke Ellenbogen durch ein Pferd gegen die Krippe gequetscht wurde. Es bildete sich, wie aus dem Brief des behandelnden Arztes hervorgeht, ein Hygrom am Ellenbogengelenk. Unter dem Gebrauch von Jodtinktur ging die Schwellung zurück. Kurze Zeit darauf stellte sie sich wieder in leichtem Grade ein und zugleich damit eine bläuliche Verfärbung der Ellenbogengegend, die in Form eines dünnen Streifens, sich streng an die Streckseite des Unterarmes haltend, allmählich bis zum Carpometacarpalgelenk herabstieg und dann auch den Handrücken ergriff, um sich von da aus zuerst auf den Mittelfinger und auf den kleinen Finger auszubreiten. Im Verlauf der Verfärbung zeigte sich zugleich eine deutliche Schwellung. Patient klagte nach dem Biegen des Armes über Schmerzen im Ellenbogengelenk. Beim Schließen der Faust wurde neben Schmerzen im Ellenbogengelenk ein spannendes Gefühl auf dem Handrücken und den befallenen Fingerrücken verspürt. In letzter Zeit sollen diese Beschwerden zugenommen haben.

Stat. praes. Mittelgroßer, kräftig gebauter Mann von gut entwickelter Muskulatur, aber mäßig entwickeltem Fettpolster. Auf dem Rücken über beiden Schulterblättern mehrere bis 10-Pfennigstück große weißliche strahlenförmige Narben, über deren Entstehung er keine Auskunft geben kann. Perkussionsschall über beiden Spitzen gedämpft, sonst überall laut und voll. Atemgeräusch über den gedämpften Partien außer einigen Nebengeräuschen, überall vesikulär. Herzgrenzen normal. Herztöne rein.

Über einer Verdickung des Oberarmes und am Cond. internus zeigt sich am Ellenbogengelenk in der Ausdehnung von ungefähr 5-Markstückgröße die Haut infiltriert, ist bläulichrosa verfärbt und hat glänzendes Aussehen. Zugleich bemerkt man über der infiltrierten Partie eine bedeutend stärkere Querfältelung der Haut als normal. Diese Verfärbung und Infiltration setzt sich in Gestalt eines schmalen Streifens, der sich streng an die Streckseite des Unterarmes hält, bis zum Ulnaköpfchen fort, um dort unter demselben Bilde auf den Handrücken überzugehen. Diese Hautveränderung schließt am Metacarpo-phalangealgelenk der Finger I, II und IV mit dem Übergang in normale Haut ziemlich scharf ab. Die Haut über dem Grund- und Mittelglied des Mittelfingers ist jedoch derb infiltriert, tief blau verfärbt, zeigt grobe Fältelung und läßt sich in dicken Falten abheben, die längere Zeit bestehen bleiben. Desgleichen ist die Haut an der Dorsalfläche des kleinen Fingers intensiv blau verfärbt und verdickt, namentlich am Mittel- und ersten Fingerglied, wo sie

ebenfalls starke Querfältelung zeigt; die Sensibilität gegen spitz und stumpf und warm und kalt zeigt an den erkrankten Partien gegenüber den gesunden keine Veränderung.

Fall 4 betrifft eine 67jährige Arbeiterwitwe. Aus der Patientin, die einen bemerkenswert stumpfen Eindruck macht, läßt sich bezüglich der Anamnese wenig Genaues feststellen. Schwerere Erkrankungen, insbesondere Hautkrankheiten irgend welcher Art, sind ihr nicht in Erinnerung. Ihr jetziges Leiden habe vor ungefähr 10 Jahren mit einer Schwellung der Hand- und Fußrücken begonnen, die allmählich wieder zurückging und ihr keine besonderen Beschwerden verursachte. Es ist ihr nie aufgefallen, daß die Schwellung immer weiter um sich griff und nach dem Abklingen eine welke faltige Haut hinterließ. Diese Tatsache wurde von der Tochter der Patientin mitgeteilt und wurde dann auch bei der länger dauernden Beobachtung von 5 Jahren festgestellt. Seit den letzten Jahren nun empfinde sie an den erkrankten Partien ein unangenehmes Jucken, desgleichen habe sie ständig das Gefühl von Trockenheit und Sprödigkeit in der Haut. Angeblich steigerten sich bei ihr diese Beschwerden alle 4 Wochen auf einige Tage, diese regelmäßige Wiederkehr brachte Patientin auf den Gedanken, daß für ihre jetzige Erkrankung die vor ungefähr 17 Jahren erfolgte Cessatio mensium ätiologisch verantwortlich zu machen sei.

Patientin, die etwas unbeholfen ist, befindet sich

in einer ihrem Alter entsprechenden Verfassung, ist von gesunder Gesichtsfarbe, in gutem Ernährungszustand, kräftigem Knochenbau und leidlicher Muskulatur, neben mäßig entwickeltem Paniculus adiposus. An den inneren Organen fand sich außer mäßiger Arteriosklerose nichts Besonderes. Die Haut des ganzen Körpers zeigt einen leichten Grad seniler Atrophie. Völlig verschieden davon waren die Veränderungen an den Extremitäten. Die Haut beider Hand- und Fußrücken sowie beiderseits der ganze Unterarm und Unterschenkel und je ein Stück bis ungefähr 5 cm über den Ellenbogen und 10 cm über die Patella hinaus war ganz hochgradig atrophisch. Sie war glänzend, auffallend dünn wie feines Zigarettenpapier und ebenso faltig, wie wenn letzteres zerknittert wird. Überall ist die Haut, die besonders am dorsum pedis über der Patella und an beiden Handrücken und Ellenbogen besonders starke Falten zeigt, in großen Falten abhebbar, die längere Zeit bestehen bleiben, sodaß sofort erkenntlich ist, daß sie ihrer Elastizität beraubt und nirgends mit ihrer Unterlage fest verlötet ist. Streifenförmig über der Tibiakante und längs der Ulna bemerkt man die Abhebung winzig kleiner Schüppchen. An allen erkrankten Partien sieht man kleine ektatische Gefäße durchschimmern; an der Innenseite beider Unterschenkel und auf der Vorderfläche, besonders rechts, sind große, reichlich geschlängelte Varicen, die bis zum Oberschenkel hin zu verfolgen sind. Die Venen liegen bei der starken, auch das Unterhautfettgewebe betreffenden Atrophie als Stränge gewissermaßen auf

der Haut. An den unteren Partien der Arme, besonders gegen die Handgelenke hin, zeigt die Haut ein dunkelrotes Kolorit mit livider Tönung, während an dem Fußrücken direkt eine blaue Verfärbung besteht. Die Fußsohle ist wieder heller gefärbt, völlig weich und ohne jede Schwielenbildung, wodurch das Gehen wegen übergroßer Empfindlichkeit sehr schwierig ist. Die übrige erkrankte Haut zeigt außer des schon erwähnten glänzenden Schimmers keine bemerkenswerte Anomalie in der Färbung. Die Veränderungen sind im ganzen Bereich der befallenen Partien an Intensität ziemlich gleich, mit Ausnahme der beiden äußeren Fußränder, wo die Atrophie schon am längsten zu bestehen schien. Die erkrankte Haut grenzt sich nicht scharf, sondern in unregelmäßigen Linien gegen die gesunde ab. Beim Beginn unserer Beobachtung war, wie vorher schon kurz erwähnt, die Grenze an den Armen etwas über der Ellenbogengegend, an den Beinen etwa handbreit über den Knien beiderseits auffallend symmetrisch. Im Laufe zweier Jahre schritt der Prozeß, sowohl an den Armen wie an den Beinen, langsam zentripetal fort. Dabei konnte man stets bemerken, daß dem Fortschreiten der Atrophie immer ein leicht infiltrierter, stark geröteter, zirka 2—3 cm breiter Streifen voranging, welcher nach Bestand von wenigen Wochen in Atrophie überging. Auffälliger Weise war dieser entzündliche Wall an den verschiedenen Stellen und zu verschiedenen Zeiten verschieden stark ausgeprägt; manchmal kaum sichtbar und nur leicht palpabel, trat er oft plötzlich wieder

als deutliches, tiefrotes Infiltrat auf. Am besten konnte man diese merkwürdige Erscheinung an den Oberschenkeln beobachten. Es wurde hier zur mikroskopischen Untersuchung zweimal ein breites Stückchen Haut aus dem linken Unterschenkel exzidiert, einmal handbreit über dem malleolus externus, wo die Atrophie einen mittleren Grad erreicht zu haben schien, einmal aus der Infiltrationszone. Die kleine Wunde wurde mit einer Seidennaht geschlossen. Der auffallend gute Verlauf der Heilung zeigte uns, daß die Atrophie auf letztere gar keinen Einfluß zu haben scheint.

Die exzidierten Stückchen wurden zuerst in Formalin fixiert und dann in aufsteigendem Alkohol nachgehärtet. Zu den Färbungen wurde van Giesons Methode, Orcein und Weigert-Färbung für elastische Fasern, nach Carmin-Vorfärbung, benutzt und ungefähr je 70 Serienschnitte mit jeder dieser Farbmethoden gefärbt.

Befund: Die Hornschicht ist an einigen Stellen deutlich verdickt, häufig bandartig von ihrer Unterlage abgehoben, häufig sieht man sie in sich selbst gelockert, wodurch leicht größere Lücken entstehen, die leicht zu erkennen sind. Das Stratum Malpighi weist an den meisten Stellen nur mehr vier bis fünf, im günstigsten Falle sechs bis acht Zellagen auf. Die unterste Zellschicht hat sich unverändert als Zylinderzellen erhalten. Pigmentkörner, die man bei der eigentümlich bräunlichen Verfärbung der Haut hätte erwarten sollen, ließen sich jedoch in dieser Zellschicht nicht nachweisen. Die Retezapfen sind nur

da fast vollständig erhalten, wo der Ausführungsgang einer Schweißdrüse hindurchzieht. Sonst sind sie, ebenso wie die Papillen, nur mehr andeutungsweise vorhanden. Namentlich in den obersten Schichten des Coriums findet man, haufenweise bei einander liegend, seltener diffus auftretende, kleinzellige Infiltrationen, lediglich aus Leukocyten bestehend, während Plasma- und Mastzellen fehlen. Die mittlere Schicht zeigt verhältnismäßig weniger Infiltration, die jedoch nach unten wieder auffallender Weise zunimmt. Das Bindegewebe ist in der obersten Schicht des Coriums als feines, schwer färbbares Fasernetz erhalten, das sich dann, besonders in der mittleren Schicht, doch auch in der unteren als dichtgedrängtes, vielfach gewelltes, meist in horizontaler Richtung verlaufendes Bindegewebsstratum fortsetzt. Elastische Elemente sind äußerst spärlich und fast nur in den mittleren Cutisteilen vorhanden, fehlen im Papillarkörper ganz. Das Subkutangewebe ist auf ein Minimum reduziert. Bei den in normaler Weise erhaltenen Knäueldrüsen fällt das eigentümlich weite Lumen auf. Ihre Epithelzellen zeigen vielfach Quellung und reichlich große, leichtgefärbte Kerne. Haarbälge sind nur ganz vereinzelt zu finden. Es macht den Eindruck, als ob sie durch die Atrophie der Haut an Zahl eingebüßt hätten. Auffällig ist weiterhin das Verhalten der Gefäße; Arterien waren spärlich, Venen verhältnismäßig reichlich vorhanden. In beider Umgebung dichtgedrängtes kleinzelliges Infiltrat ohne Plasma- und Mastzellen. Die Arterien sowohl wie Venen zeigten ein auffallend

großes Lumen, bei größeren sah man vereinzelt auch Trombosierung. Kapillargefäße sah man nur selten, sie ließen keine Veränderung ihrer Wandungen erkennen. Bei den größeren Venen zeigte sich fast durchgehends eine Verdickung der Intima. Der Befund an der infiltrierten Hautstelle wies gegenüber dem geschilderten Befunde eine intensive, mehr diffuse Infiltration des Papillarkörpers auf, in dem die elastischen Elemente noch vorhanden, aber schon reduziert erschienen. Fleckweises Infiltrat bestand auch im Corium, besonders um Gefäße und Drüsen. Die venösen Gefäße waren erweitert, in ihrer Wandung verdickt. Endarteritis hier und da nachweislich. Die Arterien erschienen in ihrer Wandung verdickt, sonst ohne Befund. Elastica normal.

Fall 5 betrifft eine 54jährige Witwe eines Subalternbeamten. Ihre Mutter ist angeblich an Altersschwäche gestorben, ihr Vater in mittlerem Alter an Herzschlag. Hautkrankheiten sind in ihrer Familie nicht bekannt. Als Kind hatte Patientin Masern und Diphtherie; mit 10 Jahren bekam sie einen fleckenweise auftretenden Ausschlag, der sich an die Streckseiten der Extremitäten hielt und derbe gelbe Schuppung zeigte. Mit Eintritt der ersten Menses soll sich dieses Leiden von selbst verloren haben. Mit 24 Jahren hatte Patientin eine Fehlgeburt im 5. Monat, sonst will sie angeblich immer gesund gewesen sein. Seit ungefähr 18 Jahren ist sie etwas schwerhörig geworden. Ihre gegenwärtige Hauterkrankung begann vor ungefähr

8 Jahren, indem an den Hand- und Fußgelenken dicht beieinander stehende rote, sich hart anfühlende, erbsen- bis linsengroße Flecke auftraten, die ihr keine Schmerzen verursachten, nach ungefähr 4 bis 6 Wochen dann wieder verschwanden und eine zarte, stark gefältelte, dünne Haut hinterließen, die sich der anderen Haut gegenüber durch ihre Blässe auszeichnete. Diese Erscheinungen breiteten sich allmählich über beide Unter- und Oberarme sowie über die Unter- und Oberschenkel, beiderseits symmetrisch Schritt haltend, aus.

Stat. praes. Mittelgroße, kräftig gebaute Frau in gutem Ernährungszustand, mit reichlich entwickeltem Panniculus adiposus und gesunder Haut- und Gesichtsfarbe. Innere Organe weisen nichts Pathologisches auf. An der Streckseite beider Unterarme, ungefähr handbreit über dem Handgelenk beginnend und sich ungefähr bis zur Hälfte der Oberarme ausbreitend, ist die Haut sehr dünn und zeigt reichlich zarte, hauptsächlich horizontal verlaufende Fältelung. An der Beuge und Streckseite des rechten Oberarmes vom Ellenbogengelenk bis ungefähr handbreit unterhalb des Schultergelenks bemerkt man neben der atrophischen Hautpartie erbsen- bis zehnpfennigstückgroße, zum Teil konfluierende Flecke, die lividrote Farbe zeigen und sich als deutliche Infiltrate des Derma nachweisen lassen, mit denen die Epidermis noch fest verlötet ist. Das gleiche Bild finden wir in der Mitte des rechten Unterarmes in Gestalt eines ungefähr 5 cm breiten Streifens. Diese Infiltrate sind angeblich auf Druck

sehr schmerzhaft und behindern die Bewegungsfreiheit. Über der Patella, in der Kniekehle des rechten Unterschenkels und über der Wadenmuskulatur bis zirka handbreit über dem Calcaneus findet sich ebenfalls eine sehr dünne Haut mit zerknittertem Zigarrettenpapier ähnlicher Fältelung; sie ist dabei sehr leicht verschieblich und läßt sich in kleineren Falten abheben, die länger stehen bleiben. Ferner erscheint die Haut durch größere, der Hauptsache nach querverlaufende Furchen stärker gefeldert. Zwischen diesen atrophischen Hautpartien findet man kleinere livide verfärbte Infiltrate. Etwas über der Mitte der Wadenmuskulatur ist ein derartiges walnußgroßes derbes, gut verschiebliches Infiltrat, das seiner Farbe, Größe und Konsistenz nach fast als Tumor bezeichnet werden könnte. Diese Stelle ist auf Druck besonders empfindlich. Die oberflächlich liegenden Venen des rechten Oberschenkels treten deutlicher zu Tage als die des linken und liegen fast strangförmig auf. Der Übergang der erkrankten Haut in die gesunde findet an Arm und Bein allmählich statt. Auffälliger Weise sind Hand und Fuß bisher von der Erkrankung noch verschont geblieben. Lanugohärchen konnte man an den erkrankten Partien nicht bemerken.

Behufs mikroskopischer Untersuchung wurde aus dem rechten Oberarme ein ungefähr bohnengroßes Infiltrat unter Novocain-Adrenalin-Anaesthesie exzidiert. Die durch eine Naht geschlossene Exzisionswunde heilte prompt in 4 Tagen.

## Mikroskopischer Befund.

Einbettung und Färbmethoden wie beim vorher (p. 16) beschriebenen Fall.

Die Hornschicht, deren Dicke normal erscheint, läßt nirgends färbbare Kerne erkennen. Sie ist von ihrer Unterlage zumeist bandartig abgehoben, stellt sich nicht als kompakter Streifen dar, sondern zeigt in sich selbst spaltförmige Lücken.

Die Keimschicht besteht an den meisten Stellen aus 3, im günstigsten Falle aus 5 Zellagen. Die einzelnen Zellagen erscheinen etwas dichter zusammengedrängt, weshalb auch die einzelne Zelle abgeplatteter erscheint; die Kerne sind gut färbbar. Am deutlichsten ist die Abplattung an der Basalschicht zu erkennen. Die Zellen haben hier an ihrer zylindrischen Form bedeutend eingebüßt, es läßt sich ihre frühere Form aus den länglichen Kernen nur mehr erschließen. Das zwischen Stratum corneum und Stratum germinativum liegende Stratum lucidum fehlt vollständig. Der Papillarkörper und dem entsprechend auch die Leisten des Rete Malpighii sind nicht einmal mehr andeutungsweise vorhanden. Die Grenze zwischen Epidermis und Corium bildet eine gerade Linie, die nur noch ein grobgewelltes Aussehen zeigt. In der untersten Schicht des Rete Malpighii ist spärliches Pigment eingelagert. Gut die obere Hälfte des Corium ist von einem fast ausschließlich leukocytären Infiltrat eingenommen, ganz vereinzelt findet sich Bindegewebswucherung. Wo sich solche stärkere Anhäufung von Binde-

gewebskernen findet, ist das Infiltrat ringsherum meist besonders dicht, lagert sich auch vielfach zwischen die Bindegewebsbündel ein. In der unteren Hälfte des Coriums ist das Infiltrat weniger kompakt, mehr diffus, die Zellen zerstreut, hier und da kleine Inselchen oder Streifen bildend, welche gelegentlich das Bindegewebe auseinanderdrängen. Um die Drüsen und Gefäße lagert es sich dagegen auch in dieser Schicht besonders herum. Im ganzen Corium ist sonst das Bindegewebe bedeutend reduziert. Im Bereiche des leukocytären Infiltrates sieht man nur vereinzelt dünne Fasern von elastischem Gewebe.

Auch in der unteren Hälfte des Coriums sind Bindegewebe wie elastische Elemente reduziert, und beide haben auch in ihrer Struktur gelitten. Dadurch, daß die einzelnen Fasern des Coriums durch die Einlagerungen der Infiltratzellen auseinandergedrängt werden, bildet es ein auf diese Weise von horizontal laufenden spaltförmigen Lücken durchbrochenes grobmaschiges Fasernetz. Das Elastin ist, wie gesagt, in den oberen Schichten des Coriums fast vollständig geschwunden, hie und da sieht man ein vereinzeltes Restchen, manchmal auch streifenweise oder nestartig angeordnete Fasern, die teils durcheinander laufen oder knäuelartig zusammengerollt sind und ein wirres Netz an den Stellen ihrer spärlichen Existenz bilden. In den tieferen Schichten treten wieder mehr elastische Fasern hervor, sie erscheinen hier als plumpe breitgedrückte, teils abgebrochene Stümpfe, oder als kurze, man kann fast sagen spiralig gedrehte Bänder, so daß sie wie bei

normaler Haut als gleichmäßig verteilte Netze nicht mehr zu erkennen sind.

An den Kapillaren ist keine Veränderung zu bemerken; die kleineren venösen Gefäße sind auffällig dilatiert. In der Mitte des Lumens sieht man nur wenige Blutkörperchen, dagegen zahlreiche wandständige. Bei den größeren Venen zeigt sich die Intima durch Wucherungen verdickt. Die Arterien scheinen dagegen in ihrem histologischen Bau keine Veränderung erlitten zu haben. Knäueldrüsen sind in normaler Zahl vorhanden, die einzelnen Drüsenschläuche sind ebenso wie die Venen teilweise leicht dilatiert. Die Struktur der einzelnen Drüsenzellen läßt keine Veränderung konstatieren. Haarbälge oder Reste von solchen sowie Talgdrüsen konnten in keinem der Serienschnitte entdeckt werden. Die Nervenstämme waren unverändert.

## Epikrise.

Als wichtigstes Moment bei den von mir mitgeteilten Fällen erscheint zweifellos der Umstand, daß dieser Atrophie ein klinisch wie histologisch nachweisliches Stadium vorausgeht, dem nach meist längerem Bestehen, bald plötzlich, oft aber langsam, Atrophie folgt. Aus der Anamnese von Fall 1 geht hervor, daß circa $1^1/_2$ Jahr, bevor die Frau zu uns kam, ein Teil der Finger, Handrücken und die Hautpartie über der Ulna samt Ellenbogen stark geschwollen und die Haut darüber prall gespannt war. Als wir die Frau zum ersten Male sahen, war der entzündliche Prozeß bereits abgelaufen und die Atrophie bereits manifest. Die Schwellung

war aber am Handrücken noch deutlich nachweisbar; als Zeichen der beginnenden Atrophie ist wohl zu deuten, daß dieselbe bedeutend zurückgegangen, das Infiltrat geschwunden war und die Haut darüber papierdünn, zigarettenpapierartig knittrig erschien und sich leicht in mehr oder weniger Falten abheben ließ. Auffällig war, daß an den Fingern und Ellenbogen die Atrophie schon bedeutend weiter vorgeschritten war als am Handrücken und über der Ulna.

Fall 2 befand sich bereits in einem weit vorgeschrittenen Stadium der Atrophie, als er in Behandlung kam. Das Infiltrationsstadium ließ sich aber sowohl anamnestisch feststellen, als auch histologisch. Es fanden sich noch Reste von Infiltration in der Gegend des Metacarpus II sowie im unteren Drittel der Ulna an. Fall 3 läßt neben dem Stadium der Atrophie hauptsächlich über dem Olekranon und dem Mittelfinger noch deutlich das vorausgegangene Infiltrationsstadium erkennen. Fall 4, der lange in unserer Beobachtung stand, zeigte ebenfalls an den Armen und Beinen, auf welche der Prozeß langsam fortschritt, dort, wo die Atrophie später einsetzte, stets leichte Infiltration und gerötete Streifen. Bei Fall 5 sah man außer Atrophie noch bis walnußgroße, fleckenweise auftretende circumscripte Infiltrate, die im Verlauf von ungefähr 2 bis 3 Monaten in Atrophie übergingen. Was die Färbung anbetrifft, so konnte man bei den erwähnten 5 Fällen stets bemerken, daß die infiltrierten Stellen zuerst leicht gerötet waren, auf dem Höhepunkt der Entwickelung sich hochrot und später meist mit

Beginn der Atrophie sich bläulich verfärbten, um im fortgeschrittensten Stadium der Atrophie eine bläulich-weißliche Farbe anzunehmen.

Fall 1, 4 und 5 standen lange in Beobachtung. Dabei erschien auffällig, daß bei 1 und 4 das Stadium der Infiltration in einem Zeitraum von ungefähr drei Monaten in das der vollständigen Atrophie übergegangen war. Bei Fall 5 beanspruchte dieser Vorgang ungefähr die doppelte Zeit.

Der Sitz der Erkrankung waren in allen unseren Fällen fast ausschließlich die Extremitäten, was man ja bei den Fällen von idiopathischer Hautatrophie in der Literatur auch sehr häufig findet. Diese gehören ebenso wie die unseren zu dem von Herxheimer geschilderten Krankheitsbild der Akrodermatitis chronica atrophicans. Fall 1, 2 und 3 sind dem klinischen Bilde nach, besonders in Bezug auf die Lokalisation dieser Erkrankung, äußerst ähnlich. Bei Fall 2 und 3 sind Hand- und Fingerrücken erkrankt, außerdem Ellenbogen und Ellenbogenstreckseite. Fall 1 zeigt dasselbe, doch sind die Fingerrücken noch teilweise frei. Hierbei ist die Erkrankung auf die obere Extremität der einen Seite beschränkt. Bei Fall 4 sind die unteren Extremitäten in gleicher Weise von der Erkrankung ergriffen, auch ist die Lokalisation auffällig symmetrisch. Fall 2 weicht von den übrigen dadurch etwas ab, daß vor allem Hände und Füße von der Erkrankung freigeblieben sind. Die Vorliebe für die Ellenbogengegend ist hier ebenfalls ausgeprägt. Die Erkrankung ist auf den linken Arm beschränkt geblieben, doch läßt der

rechte erkennen, daß hier der Sitz der ältesten atrophischen Partie ist. Die Symmetrie wie bei Fall 5 fehlt hier vollständig. Da auf der rechten Körperseite beide Extremitäten fast vollkommen erkrankt sind, auf der linken jedoch nur der Unterarm vom Ellenbogen bis zum Handgelenk.

Aus Fall 1, 2, 4 und 5 ist unstreitig die Vorliebe für ein zentripetales Fortschreiten, beginnend an den Extremitätenenden, zu erkennen. Fall 3 erscheint in dieser Beziehung etwas unsicher, da nach Angabe des Patienten auf ein Trauma hin zuerst eine Infiltration des Ellenbogens stattgefunden und sich die Erkrankung von hier aus zentrifugal ausgebreitet haben soll. Wir bekamen den Patienten erst zu Gesichte, als sich die Richtigkeit der Angaben nicht mehr feststellen ließ.

Im Anfangstadium der Krankheit konnte keine Veränderung an den Lanugohärchen konstatiert werden; je weiter jedoch der atrophische Prozeß fortschritt, um so spärlicher wurden sie.

Zu der Zeit, wo die Infiltration schwindet und die Atrophie deutlich zu Tage tritt, bemerkte man des öfteren eine leichte Schuppung ganz kleiner zarter Oberhaut-Lamellen. War die Atrophie schon weiter vorgeschritten, so war von Schuppung meist nichts mehr zu sehen. Sensibilitätsstörungen konnten in keinem Falle nachgewiesen werden. Ueber Beschwerden klagten die Patienten eigentlich nur auf der Höhe des Infiltrationsstadiums, da ihre Beweglichkeit durch ein spannendes Gefühl behindert wurde. Bei Fall 5 waren die größeren Infiltrate auf Druck sehr schmerzhaft. In

Fall 4, bei welchem die Haut der plantae pedis sehr stark atrophisch geworden war, wurde über erhebliche Empfindlichkeit beim Stehen und Gehen geklagt.

Über die Aetiologie der ganzen Erkrankung kann uns wohl auch keiner unserer Fälle Auskunft geben. Bei Fall 3 lag ja allerdings ein Trauma vor, doch glaube ich, daß sich, wäre das Trauma allein die Ursache, die Erkrankung auf das Ellenbogengelenk allein beschränkt hätte. Doch ist immerhin möglich, daß die Kontusion des Armes als auslösendes Moment auf die schon bestehende Disposition wirkte und zu dieser Erkrankung führte.

Was nun die histologischen Verhältnisse anlangt, so haben auch meine Untersuchungen ergeben, daß im Infiltrationsstadium ganz andere Verhältnisse gefunden wurden als in dem der Atrophie. Es ergibt sich das sehr deutlich bei einer Gegenüberstellung meiner Befunde von Fall 4 und 5, auf welche ich jetzt einzugehen habe.

Ich bemerke jedoch schon hier, daß auch im atrophischen Stadium sich noch entzündliche Reste vorfinden, beide Stadien sich histologisch nicht absolut scharf scheiden, sondern langsam in einander übergehen, wie das auch klinisch zu verfolgen ist.

Im atrophischen Stadium (Fall 4) finden wir Verdickung der Hornschicht, starke Reduzierung des Stratum Malpighii; die unterste Lage sowie die Zylinderzellenschicht ist gut erhalten. Pigmentation nicht vorhanden. Im Corium lagen noch Reste von Infiltrationsherden.

Das Bindegewebe war auch stark verändert und reduziert. Haarbälge und Talgdrüsen stark an Zahl vermindert. Arterien und Venen erheblich erweitert. Knäueldrüsen dagegen in normaler Weise vorhanden. Das subkutane Fettgewebe ist fast völlig geschwunden und nur noch in Form dürftigen weitmaschigen Bindegewebes vorhanden. Es entspricht dieser Befund den klinischen Verhältnissen, welche einen oft völligen Schwund des Fettgewebes erkennen lassen, so daß die Venen als blaue Stränge sichtbar und als Rinnen fühlbar werden.

Beim Infiltrationsstadium von Fall 5 finden wir, daß die Hornschicht noch von normaler Dicke ist, die Keimschicht aber schon bedeutend verschmälert und die Zylinderzellenschicht in auffälliger Weise verändert ist. Papillarkörper und Reteleisten sind schon völlig verstrichen. Im Rete Malpighii finden sich spärliche Pigmenteinlagerungen, die im atrophischen Stadium des vorher erwähnten Falles vollständig fehlen. Das Infiltrat, im Corium, welches keine Mastzellen und vereinzelt Plasmazellen enthielt, namentlich in den oberen Schichten desselben, ist hier natürlich unvergleichlich stärker als im atrophischen Stadium und umgibt vornehmlich Drüsen und Gefäße. Das elastische Gewebe ist stellenweise vollständig verschwunden, an anderen Stellen stark verändert. Arterien sind hier intakt, Venen jedoch auch schon erweitert, ihre Wandung verändert, verdickt. Haarbälge und Talgdrüsen sind an Zahl sehr reduziert, an den meisten Stellen überhaupt nicht mehr vorhanden. Die Knäueldrüsen dagegen finden sich in normaler

Zahl, erscheinen jedoch auch bezüglich der einzelnen Schläuche etwas dilatiert.

Seit zirka 30 Jahren sind nun ähnliche Fälle, wie die geschilderten, in ziemlich großer Zahl veröffentlicht worden, jedoch bis zum Jahre 1902, in welchem eine größere Arbeit von Herxheimer erschien, durchgehends unter dem allgemeineren Namen Atrophia cutis, unter dem sie auch in die Literatur eingereiht wurden. Es fehlten bis dahin vielfach die Beobachtungen über die voraufgegangenen Entzündungserscheinungen sowie die Kenntnis von dem Zusammenhang zwischen diesen und den atrophischen Zuständen. Es war daher sehr verdienstvoll, daß Herxheimer auf diese Verhältnisse an der Hand seiner Fälle aufmerksam machte, und es entspricht durchaus den Befunden, wenn er die geschilderte Erkrankung als eine Dermatitis atrophicans chronica benannte. Wie weit es überhaupt eine gewisse Hautatrophie gibt, werden weitere Studien lehren. Wahrscheinlich ist, daß alle derartigen Prozesse nur Folgezustände voraufgegangener Entzündungen darstellen, so z. B. Atrophie nach Lichen, Lupus, Lues etc., aber auch nach Psoriasis und sonst weiter nicht zu definierenden Prozessen.

Der erste, der sich mit der Hautatrophie beschäftigte, war wohl Buchwald. Er berichtet von einem 36jährigen Manne, bei dem die Haut, an den Knien beginnend, atrophisch wurde, und die Atrophie sich innerhalb eines Jahres über beide Oberschenkel und über die Glutaealgegend ausbreitete. Auffälligerweise

blieb das Schenkeldreieck verschont. Die atrophische Haut ist blaßbraun, zeigt zigarettenpapierähnliche Fältelung, läßt sich in Falten leicht abheben, die jedoch nur langsam sich wieder ausgleichen. Von einem der Atrophie vorhergegangenen Infiltrationsstadium erwähnt Buchwald nichts.

Seine mikroskopischen Befunde decken sich vielfach mit den unseren. Nur erwähnt er nichts von einer Degeneration der elastischen Fasern, auch konnte er eine Erweiterung der Venen nicht konstatieren.

Touton (Deutsche med. Wochenschrift Nr. 1, 1886) berichtet von einem 57jährigen Patienten, bei dem seit 35 Jahren eine von der Peripherie der Extremitäten nach oben fortschreitende, beiderseits meist symmetrische Hauterkrankung besteht, welche mit starker Verdünnung der Haut, einer leichten Verschieblichkeit und tiefroten Verfärbung einhergeht. Die Atrophie ist hier an einigen Stellen schon so weit gediehen, daß sich auch ein Schwund des subkutanen Fettgewebes makroskopisch nachweisen läßt. Mikroskopischer Befund ist nicht mitgeteilt.

Pospelow (Annal. d. Dermat. 5. Sept. 1886) beschreibt einen Fall bei einer 56jährigen Bäuerin, bei der sich eine Atrophie der Haut innerhalb 26 Jahren unter dem linken Arm, an Hand und Schulter, ebenso links über Oberschenkel, Knie, Unterschenkel und Fuß sowie über das rechte Knie ausgebreitet hatte.

Die Haut ist livide verfärbt, trocken, fühlt sich kühl an, ist faltig wie zerknittertes Zigarettenpapier und so dünn, daß die Gefäße durchscheinen.

Mikroskopisch findet er ein sehr verschiedenes Verhalten der Hornschicht, die sich teils verdickt, teils verdünnt erweist. Die Zellschichten der Epidermis sind stark reduziert, Papillen abgeflacht. Im Corium Reste von Rundzelleninfiltration, namentlich um die Blutgefäße, Haarbälge, Talg- und Schweißdrüsen herum. Das Bindegewebe ist hier geschrumpft, Kapillaren teilweise erweitert. Die Talgdrüsen zeigen auch Folgen der Atrophie. Die Schweißdrüsen sind erhalten, liegen aber mehr horizontal. Das elastische Gewebe ist stellenweise völlig geschwunden.

Holder. Fall von idiopathischer Hautatrophie. (Ref. Arch. f. D. u. S. 54, p. 136.) Bei einer 51jährigen Patientin, die früher immer gesund gewesen ist, hat sich mit der Menopause, welche vor 8 Jahren eintrat, auch ein Hautleiden eingestellt. Die Haut des rechten Handrückens wurde atrophisch, und diese Atrophie breitete sich im Laufe von 8 Jahren über die Streckseiten beider Hände und Ellenbogen wie auch der Beine aus. Die Haut ist so dünn, daß sie auf einen leichten äußerlichen Insult hin blutete.

Heller. Ein Fall von idiopath. Hautatrophie. (Ref. Arch. für D. u. S. Band 54, Seite 126.)

Patient ist ein 20jähriger Bäcker. Vor 3 Jahren stellte sich bei ihm angeblich im Anschluß an eine Kältewirkung eine Hautveränderung ein. Auf dem Handrücken entwickelte sich eine zyanotische Färbung der Haut. Die Affektion ging dann auf den Ellenbogen derselben Seite über, wo nunmehr das Bild einer aus-

geprägten Hautatrophie besteht. Auf dem Handrücken findet sich eine Neubildung von Gefäßen, welche deutlich hervortritt, wenn man die Hyperämie durch Glasdruck entfernt Die Gefäße sind zugleich ziemlich stark dilatiert, die Epidermis am Ellenbogen ist gefältelt und sieht wie zusammengeknittertes Zigarettenpapier aus.

Riedel. Ein Fall von erworbener idiopath. Hautatrophie. (Inauguraldiss. Greifswald 1895.)

Der Fall betrifft ein 26jähriges, sonst gesundes Mädchen, bei welchem die Krankheit vor 7 Jahren am linken Fuß begann und sich zentral bis zum Becken fortsetzte. Das Krankheitsbild zeigt drei Gruppen. Die erste, Fuß und Knie betreffend, zeichnet sich durch Faltenbildung aus und durch auffallend leichte Verschieblichkeit der Haut.

Die zweite Gruppe, Unterschenkel und einen Teil des Oberschenkels betreffend, zeigt, daß hier die Cutis ziemlich straff angezogen ist, glatt, glänzend, leicht schuppend, pergamentartig, wie zerknittertes Zigarettenpapier. Die dritte Region, der übrige Teil des Oberschenkels und des Beckens, ist nur wenig alteriert, doch fällt sie besonders durch ihr marmoriertes Aussehen und durch die starke braune Pigmentation auf. Histologisch findet sich Atrophie des Epithels, der Papillen und des subkutanen Fettgewebes. Im Bereiche des Bindegewebes ist reichlich kleinzellige Infiltration, namentlich in der Gegend der Gefäße und Schweißdrüsen vorhanden.

Colombini. Klinische und histologische Untersuchungen über einen Fall von idiopath. Hautatrophie. (Monatshefte für prakt. Derm. 28/2.)

Es handelte sich um eine 55jährige Patientin, welche sich angeblich infolge von Erkältung rote Flecke an den Armen und Beinen zuzog. Aus diesem „Erythem" entwickelte sich eine idiopathische Hautatrophie. Die Haut ist unelastisch, welk, faltig, hängend, die Haare zum Teil verdünnt und farblos. Die Dicke der Haut ist ganz erheblich reduziert, das Unterhautzellgewebe fast ganz geschwunden. Venen und feinere Arterien schimmern durch. Lokalisiert war die Affektion an den Beugeseiten der Extremitäten. Besonders stark sind die Schulterblätter, Oberarme, Vorderarme, Hände, die Gegend der Knöchel und die Rumpfpartie befallen. Die Nägel sind verdünnt, Schweißsekretion erhalten, Talgsekretion gering. Lymphdrüsen der Achselhöhle, des Nackens und der Leistenbeuge vergrößert und schmerzlos.

Histologisches Bild. Stratum corneum ist verdünnt, Stratum lucidum zum Teil nicht nachweisbar; das Stratum granulosum und spinosum atrophiert, das Pigment vermehrt. In der Cutis sind die Kapillaren dilatiert, stellenweise ausgebuchtet und dann wieder eingeschnürt; Papillen stark verkürzt und abgeplattet, so daß die Grenzlinie der Epidermis gegen das Corium kaum noch geschlängelt ist. Um einzelne Gefäße herum dicht bei einander liegende kleinzellige Infiltratration. Von den arectores pilorum ist nichts mehr zu sehen. Haarfollikel sind atrophisch. Schweiß-

drüsengänge verlaufen gestreckt. Die elastischen Fasern sind in der Cutis spärlich, dünn, blaß, meist parallel zur Oberfläche verlaufend. Das elastische Netz in den Papillen fehlt oder ist nur noch angedeutet.

Ehrmann, Verhandlung der Wiener Derm. Gesellschaft (Ref. Arch. für Derm. und Syphil. Band 56, p. 243), beschreibt ebenfalls einen Fall, bei dem ein Erythem in Atrophie überging. Derselbe war am rechten Ellenbogen und Handrücken lokalisiert, zeigte zunächst eine netzartige, livide Rötung, dann eine rostfarbige Verfärbung mit feinrunzeliger Fältelung.

Nikolai. Verhandl. der dermat. und Venerolog. Gesellsch zu Moskau. Sitzungsbericht v. 13. 25. Okt. 95.

Es handelt sich um ein 11jähriges Schulmädchen, dessen Hautaffektion aus dem neunten Lebensjahre stammt. Pat. gibt an, damals die Hände erfroren zu haben. Die Haut an den Fingern, der Palma sowohl wie des Handrückens, ferner am Ellenbogen und Knie ist stark verdünnt, runzelig, locker, bildet spontan große Falten und kann leicht abgehoben werden. Die Hautfarbe ist bräunlichrot.

Italinski. Ein Fall von Atrophia cutis idiopathica acquisita. (Ref. M. f. pr. Derm. XXXII. p. 481.)

Bei einer 48jährigen Frau zeigt die Haut des rechten Handrückens, des rechten Unterarmes, beider Unterschenkel und beider Fußrücken die für Hautatrophie charakteristischen Merkmale: Verdünnung, Faltenbildung, Durchschimmern der bläulichen Venen. Der Prozeß hat sich sehr langsam entwickelt, angeblich im Laufe von 20 Jahren.

Bollag. Beitrag zur Kenntnis der idiopathischen diffusen Hautatrophie. (Inaugural-Dissertation Universität Zürich 1907.)

Patientin ist eine 36jährige Frau mit einer ausgesprochenen Hautatrophie. Die am intensivsten befallenen Hautpartien sind Hand- und Fußrücken, Ellenbogen und das linke Knie, wobei die Erkrankung an den erstgenannten Körperteilen ein ziemlich symmetrisches Auftreten konstatieren läßt. Die Haut erscheint bräunlich bis blaurot, gefältelt, schlottrig, zerknittert, dabei trocken, glänzend und leicht kleienförmig schilfernd. Sie ist durchsichtig und deutlich verdünnt, läßt sich von ihrer Unterlage leicht abheben, wobei sich die abgehobene Falte nur allmählich wieder ausgleicht. Auch an der Haut der Ohren und des ganzen Gesichtes sowie der Schleimhaut der Mundhöhle läßt sich ein leichter Grad von Atrophie konstatieren.

Der histologische Befund zeigt in seinen Grundzügen Verdünnung der Hornschicht, Verdünnung der Stachelschicht nicht allein durch Reduktion der Zellschichten auf 3 bis 4 Lagen, sondern auch durch deutlich nachweisbare Schrumpfung der Stachelzelle selbst. Der Papillarkörper ist verstrichen. Das Bindegewebe ist quantitativ reduziert, auch in der Struktur verändert. Die elastischen Fasern sind stellenweise ganz geschwunden, in den tieferen Schichten reduziert und verändert.

Die Venenstämme erscheinen stark dilatiert. Zellinfiltration aus Rundzellen bestehend ist nur spärlich, jedoch mit besonderer Vorliebe um Drüsen und Ge-

fäße. Schweißdrüsen unverändert erhalten. Haarbälge und Talgdrüsen spärlich.

Elliot. Ein Fall von idiopathischer Hautatrophie. (Ref. Dermat. Zeitschrift 1895, Band 2.)

45jähriger Mann zeigt typische Atrophie der Haut des linken Oberschenkels, beginnend 3 cm unterhalb des Poupartschen Bandes und in der Mitte der Glutaealgegend sich ausdehnend bis zum Knie. Die Haut war glatt, dünn, dunkelrot, auf der Unterlage verschieblich. Eine aufgehobene Falte glich sich nur langsam wieder aus. Haare waren nicht mehr vorhanden. Die Venen ragten deutlich in ihrem Verlaufe über das Niveau hervor. Der Übergang in die normale Haut war durch eine purpurrote Zone gekennzeichnet. Unter der Beobachtung des Verfassers bildet sich eine ähnliche Affektion auch auf der rechten Seite aus. Der Patient gab an, daß der Krankheit ein Trauma auf die Kniescheibe vorausgegangen sei.

Bruhns. Sitzung der Berliner dermat. Gesellschaft, 6. Februar 1900. (Ref. dermat. Zeitschrift VII, p. 234.)

Verfasser berichtet über eine 37jährige Patientin. Am Handrücken sieht man eine blaurote wegdrückbare Verfärbung. Die Haut ist im Gegensatz zu der rechten Hand verdünnt und gefältelt, wie wenn sie für ihre Unterlage zu locker wäre. Die gleiche Affektion findet sich am linken Ellenbogen. Die blaurote Verfärbung, die am Ellenbogen die erkrankte Stelle auf dem Handrücken an Größe nicht übertrifft, verliert sich allmählich in der Umgebung. An den befallenen

Partien ist das Fettgewebe geschwunden, die Muskulatur unverändert.

Mikrosk. Befund: Vollständiger Schwund des Papillarkörpers. In den obersten Schichten des Coriums reichlich Zellinfiltration, besonders in der Umgebung der Gefäße. Fettgewebe fehlt. Schweiß- und Talgdrüsen sind nicht rarefiziert. Die elastischen Fasern fehlen unter dem Rete Malpighii fast vollständig, namentlich dort, wo die Zellinfiltration sehr ausgebreitet ist.

Bruhns. Ein Fall von idiopathischer Hautatrophie. Berl. dermatol. Gesellschaft, 13. Nov. 1900. (Ref. Derm. Zeitschr. VIII.)

Die Hautveränderung betrifft bei dem Kranken die rechte Glutaealgegend, die Hinterseite des rechten Oberschenkels und einen Teil des rechten Unterschenkels. Die Krankheit hat ganz allmählich begonnen. Wenn man die erkrankte Partie ansieht, so ist hier das Bild kein so auffälliges und deutliches wie bei anderen Fällen. Die Fältelung der Haut, das zigarettenpapierartige Aussehen tritt nicht so sehr hervor. Das rechte Bein ist in seinem oberen Teile dünner als das linke. Die Faltenbildung und der lockere Sitz der Haut ist rechts viel mehr ausgeprägt als links, die bläuliche Färbung, die nicht sehr erheblich ist, grenzt sich aber scharf ab und verläuft nach unten allmählich. Die Venen scheinen durch die verdünnte Haut sehr stark hervor und sind leicht erhaben. Die Atrophie betrifft hauptsächlich Haut und Unterhautzellgewebe.

Das Mikrosk. Bild weicht von den sonstigen Be-

funden erheblich ab. Die Papillarlinie ist nicht so stark verstrichen wie sonst. Herde von Zellinfiltration fehlen vollständig. Gefäße sind reichlich und gut gefüllt vorhanden, teilweise dilatiert. Die elastischen Fasern sind gut erhalten, bis in die Papillen hinein, nachweislich jedoch nicht, wie bei normaler Haut, in so dichter Anordnung.

Unna. Festschrift für Neumann. (Dermatol. Zeitschrift, Band VIII, p. 206.)

Es handelt sich um einen 50jährigen Arbeiter, dessen Erkrankung vor mehreren Jahren am Kniegelenk begonnen hatte und langsam nach oben bis zur Mitte des Oberschenkels symmetrisch beiderseits vorgeschritten war. Die Haut ist eingesunken, äußerst faltenreich und so dünn, daß das Kapillarnetz diffus ist, das Venennetz stark bläulich durchschimmert. Die Haut ist abnorm verschiebbar und in langen, dünnen, fast losen Falten aufhebbar.

Als histologische Veränderungen findet sich starke Atrophie der Stachelschicht mit anologem Schwund des Papillarkörpers, einer Anschwellung des subepithelialen Grenzstreifens der Cutis, einem völligen Schwund des subkutanen Fettgewebes, starkem Schwund des Elastins. Blutkapillaren sind erweitert, Haarfollikel atrophiert.

Arthur Alexander. Mehrere Fälle von Hautatrophie. Fall II. (Dermatol. Zeitschrift, Band XI, p. 338.)

Patient ist 70 Jahre alt. Am rechten Ober- und Unterarm ist die Haut atrophisch, in größeren Falten abhebbar, und vom Aussehen wie zerknittertes Zigaretten-

papier. Die rötlich blaue Farbe tritt besonders an den Ellenbogen und Fingern hervor. Am linken Arm ist nur eine kleine Stelle am Ellenbogengelenk befallen. An den unteren Extremitäten ist das Bild der Atrophie noch mehr ausgeprägt. Die Haut zeigt einen bläulich-roten Farbenton, der sich nach unten mehr dem violetten nähert, und ruft den Eindruck hervor, als ob sie zu groß für die Umhüllung der darunterliegenden Teile geworden wäre.

Histologischer Befund: 1) Stückchen mit nicht sehr fortgeschrittener Atrophie. Hochgradige Verdünnung der Epidermis, die nur noch 4 bis 5 Zellagen umfaßt. Sehr schmale Hornschicht, keine Pigmentierung der Basalschicht. Retezapfen fehlen fast vollständig. Die direkt unter der Epidermis liegende Cutisschicht besteht aus sternförmigen Bindegewebszellen mit blassem Kern, einzelnen Leukocyten, dazwischen Kapillaren. Das elastische Gewebe fehlt vollständig. Papillarkörper verstrichen. Das obere Drittel zeigt das Bild hochgradiger Entzündung. Reichlich weite dünnwandige Gefäße, einzelne mit Endothelwucherungen. Um sie herum Infiltration, welche aus Unnaschen Plasmazellen, kleineren Lymphocyten und einigen Mastzellen besteht. Lanugohärchen und Talgdrüsen erhalten. Als Reste der Schweißdrüsen hin und wieder ein Ausführungsgang. An der Grenze des mittleren und unteren Drittels beschränkt sich das entzündliche Infiltrat auf perivasculäre Herde. Die unteren Teile der Cutis zeigen keine Verdünnung. 2) Hochgradig atrophiertes Stück: Epidermis noch etwas mehr verdünnt. Papillar-

körper völlig verschwunden. Direkt unter der Basalschicht beginnt ein elastinfreies fibröses Gewebe mit zahlreichen Kapillaren, weiten Gefäßen und perivasculär liegenden Infiltraten, die zum größten Teil aus mononucleaeren Leukocyten bestehen. In den tieferen Schichten reichlich bräunliches Pigment. Lanugohaare waren vereinzelt noch erhalten. In den obersten Partien der Cutis ganz merkwürdige länglich runde Haufen von filzartig ineinander verschlungenen elastischen Fasern.

Alle bisher angeführten Fälle stimmen vor allem betreffs ihres Endstadiums mit meinen Fällen 1 bis 5 überein; da bei ihnen allen ein streifenförmiges Auftreten der Atrophie beschrieben wird, die sich meist nur auf die Extremitäten erstreckte oder von denselben ihren Anfang zur Weiterverbreitung auf einen anderen Teil des Körpers nahm.

Vergleichen wir die mikroskopischen Befunde miteinander, so findet man bei meinen Fällen im atrophischen Stadium starke Reduktion der Zellschicht der Epidermis und Abflachung und teilweise vollständiges Verschwinden der Papillen, und mit Ausnahme von Buchwald und Bruhns auch stellenweisen vollständigen Schwund und grobe Veränderungen an dem elastischen Fasernetz. Bei allen Fällen findet man Infiltration von Rundzellen, die sich um Gefäße und Drüsen mit Vorliebe schaaren. Nur Bruhns bemerkt bei seinem Falle ausdrücklich, daß eine Zellinfiltration vollständig fehlte. Bei allen läßt sich eine Dilatation der Gefäße, namentlich der Venen konstatieren und Vorhandensein der Knäueldrüsen.

Während ich als einzige Veränderung an den Knäueldrüsen nur bei Fall 4 eine leichte Dilatation der Drüsenschläuche konstatieren konnte, findet Pospelow, daß sie mehr horizontal liegen als normal, Colombini, daß der Ausführungsgang nicht mehr gewunden, sondern gestreckt sei. Die Hornschicht zeigt sowohl bei meinen, wie bei den aus der Literatur angeführten Fällen ein doppelseitiges Verhalten. Bald beteiligt sie sich an der Atrophie und ist wesentlich verdünnt, manchmal dagegen erscheint sie verdickt zu sein. Bei all diesen Fällen sind die Extremitäten mit Vorliebe ergriffen, und meistens nimmt das Leiden einen zentripetalen Verlauf. Dies betreffend weicht nur mein Fall 3 von den anderen ab, da hier die Atrophie am Ellenbogen beginnt und nach der Hand zu fortschreitet. Doch ist in der Literatur auch ein hierzu passender Fall von Rille, Atrophia cutis idiopath. (Wiener dermatol. Gesellschaft 1898) angegeben, bei dem es sich um eine 36jährige Näherin handelt; bei ihr erkrankte zuerst der linke Ellenbogen und dann erst Handrücken und Basis der mittleren Finger. Bei all diesen Fällen bemerkt man eine solche Ahnlichkeit mit meinen Fällen, daß man wohl glauben könnte, man dürfe sie für das Endstadium des gleichen Krankheitsprozesses ansehen, wenn auch die klinische Beobachtung keine Zeichen von Entzündung gab. Doch die histologische Untersuchung ließ eine solche konstatieren.

Es sind nun in der Literatur auch eine Reihe von Fällen bekannt, die sich mit den meinigen im Anfangs-

und Endstadium gleichen, das heißt solche, bei denen aus dem vorausgegangenen Infiltrationsstadium sich das atrophische Stadium entwickelt.

Beer. Verh. der Wiener dermat. Gesellschaft. (Ref. Arch. f. Derm. u. S. Band XXIV, p. 835.)

Der Autor beschreibt einen Fall mit deutlicher Atrophie der Haut an beiden Armen. Dem Zustandekommen der Atrophie war eine Schwellung der Arme vorhergegangen.

Ehrmann. Atrophia cutis. Wiener derm. Gesellschaft. (Ref. Arch. f. Derm. u. Syphilis, 76, p. 424. 1895.)

In diesem Falle war die Haut am ganzen Ober- und Unterschenkel verdünnt, zum Teil braunrot verfärbt, zum Teil noch hellrot und atrophisch. An den hellroten Stellen ist sie zu einer papierdünnen, in knittrige Falten gelegten Lamelle geschrumpft, die leicht abhebbar ist und sich nur langsam wieder ausgleicht. Dies ist namentlich über dem Knie und am rückwärtigen Teil der Glutaealgegend der Fall. An den übrigen Stellen, also am Rande des Darmbeins fast bis zur Fußsohle, ist sie mit Ausnahme der Malleolengegend nicht so stark verdünnt, aber überall leicht abhebbar. Das Unterhautzellgewebe ist vollständig geschwunden, die Venen liegen dicht unter der Oberfläche der Haut, sodaß man sie beim Eindrücken mit dem Finger als Rinnen fühlt. Man hat hier die letzten zwei Stadien der Atrophie vor sich. Eben diesen Fall hatte Ehrmann schon 4 Jahre vorher zu Gesicht bekommen und konnte damals noch ein deutliches In-

filtrationsstadium, das sich durch entzündliche Rötung und Schwellung kennzeichnete, feststellen und zugleich beobachten, wie sich hieraus die Atrophie entwickelte.

Neumann. Verhandlungen der Wiener derm. Gesellschaft. (Ref. Arch. f. Derm. u. Syph. 49, p. 124.)

Es handelt sich hier um eine 16jährige Patientin. Am Oberarm fanden sich blaßrot gefärbe, leicht elevierte Infiltrate, ähnlich wie bei beginnender Sklerodermie. In geringerer Breite, mehr strahlenförmig, verliefen solche Infiltrate an den Streckseiten des Vorderarmes bis zum Handgelenk. In Kindsflachhandgröße am Oberarm, ferner besonders am Ellenbogengelenk und am Handrücken sowie in Streifenform am Vorderarm ist die Haut dunkel gerötet, dabei sehr dünn, zigarettenpapierähnlich gefältelt, zerknittert und mit festanhaftenden, glänzenden polygonalen Schuppen bedeckt. Der Vorderarm ist in geringerem Grade affiziert; hier war nur eine leichte Fältelung vorhanden. Am weitesten fortgeschritten waren die Veränderungen über der Handwurzel und am Handrücken, woselbst die Farbe eine mehr dunkele, cyanotische ist und die Felderung in polygonalen Flächen besonders hervortritt, zumal dieselben in der Peripherie durch elevierte Leisten begrenzt sind. Die Haut ist hier sehr dünn, atrophisch. Die erweiterten Venen schimmern als dunkelblaue, ramifizierte Streifen durch, dabei ist im Vergleich zum gesunden Handrücken der anderen Seite namentlich das Fehlen des Fettpolsters auffällig.

Kaposi. Verhandl. der Wiener derm. Gesellschaft. (Ref. Arch. für Derm. u. S. Band 39, p 413.)

Die Erkrankung des Patienten begann damit, daß die Haut der Flachhand sich rötete, anschwoll und schuppte. 5 Monate später breitete sich der Prozeß rapide über den ganzen Körper aus; der Patient wurde krebsrot; Hand- und Fußrücken schwollen polsterartig an, dabei erschien die Haut gefeldert und von großen unregelmäßigen Linien durchzogen. An den Rändern der Felder hob sich die Epidermis ab wie bei Ichthyosis serpentina. Mitten darin fanden sich Stellen, an denen die Haut verdünnt erschien, dabei starke Anschwellung der submaxillaren, maxillaren und pektoralen Drüsen, Jucken, Schlaflosigkeit, Abmagerung, Gewichtsverlust von zirka 17 kg. Kurze Zeit später schwollen Hände und Füße ab, ebenso die Submaxillardrüsen, dafür erschien an der rechten inneren Vorderarmfläche eine über guldengroße, atrophische weiße Stelle. Kaposi schlägt vor, diesen Fall wegen seiner akuten Entwicklungsweise als Dermatitis atrophicans zu benennen.

Krzycztalowicz. Ein Beitrag zur Histologie der idiopath. diffusen Hautatrophie. (Monatshefte für prakt. Derm. Band 33, p. 369.)

Der Autor beschreibt einen Fall, der einem Doppelbilde entspricht. Es ist hier das Bild der Acrodermatitis atrophicans und der Dermatitis atrophicans maculosa vereint. Es handelt sich um einen 29 Jahre alten Patienten. Die Haut der ganzen rechten unteren Extremität ist infiltriert, glänzend und gespannt. Die Grenze zwischen der kranken und gesunden Haut ist eine scharfe und läuft längs des

Zehenansatzes des äußeren Fußrandes und wellenförmig längs des inneren Fußrandes. Oben läuft die Grenze über den Hinterbacken in Form eines Bogens. Innerhalb dieser Grenzen befindet sich nur noch ein handgroßes Stück gesunder Haut auf der Wade und ein etwas kleineres in der Kniekehle. Am Oberschenkel geht die Infiltration in einem zirka 1 cm breiten Gürtel pigmentloser, bedeutend verdünnter Haut über. Die Haut der Hinterbacke ist stark gerunzelt und von tief brauner Farbe. Dieselbe dunkelbraune Farbe zeigt auch jener Teil der inneren Schenkelfläche, wo die Infiltration geschwunden ist und die Haut keine Runzeln mehr bildet, und von da aus greift diese Pigmentierung auf den unteren Teil der Bauchgegend über, reicht bis zum Nabel hinauf, nach hinten von der Lendengegend bis zur 8. Rippe. Innerhalb dieser Stellen sieht man hier und da ganz pigmentlose, etwas eingesunkene Flecken von verschiedener Größe. Ganz ähnliche pigmentlose, mit verdünnter gerunzelter Epidermis bedeckte Inseln sind auch auf dem Rücken mitten vom Schulterblattwinkel an bis zur Mitte der Hinterbacken auf der gesunden Haut ausgestreut. Auf der Schulter selbst und dem Hinterhaupt sind ebenfalls weiße eingesunkene, von normalpigmentierten Haaren bedeckte, bis linsengroße Flecken zu finden. Der rechte Vorderarm und die Innenseite des Oberarmes ist mit braunen Pigmentflecken bedeckt, in deren Umgebung wieder kleine pigmentlose Flecken sich finden. Das Epithel desquamiert in allen krankhaft veränderten Stellen. Der Beobachter dieses Falles hat

das histologische Bild dreier Stadien beschrieben, nämlich der Infiltration, der mittleren Atrophie und des Stadiums der hochgradigsten Atrophie. Der Befund deckt sich im allgemeinen mit dem unsrigen. Beim Infiltrationsstadium findet er, daß die Hornschicht einen gleichmäßigen Streifen kernloser Zellen bildet. Die Zellschichten der Epidermis waren etwas reduziert, der Papillarkörper nur mehr angedeutet. Im Corium zahlreiche Infiltrationsherde, namentlich um die Gefäße und Drüsen. Während ich durchschnittlich bei meinen Fällen eine mehr diffuse kleinzellige Infiltration fand, bestand in diesem Falle das Infiltrat aus großen, gut entwickelten Plasmazellen.

Das Elastin ist bedeutend reduziert, die Gefäße sind in den oberen Schichten erweitert, während man in den unteren sogar solche sieht, in deren Lumen das umgebende Infiltrat hineinwächst. An den Knäueldrüsen waren keine Veränderungen. Im zweiten Stadium ist die Infiltration nicht mehr so ausgeprägt, der Schwund des elastischen Gewebes ist jedoch stärker. Hautdrüsen und Follikel zeigen hohen Grad von Atrophie. Die Knäueldrüsen liegen schief gegen die Hautoberfläche, die lumina ihrer Ausführungsgänge sind bedeutend verengert, die Endothelien sehr schwach entwickelt. Das dritte Stadium unterscheidet sich nicht wesentlich von dem vorher beschriebenen, die Infiltration fehlt hier ganz.

Im Jahre 1908 haben Herxheimer und Hartmann im Archiv für Dermatol., Band 61, 12 Fälle von Acrodermatitis chron. atrophicans veröffentlicht, mit denen meine Fälle durchaus übereinstimmen.

Fall 1 betrifft einen 41 Jahre alten Schuhwarenhändler. Die Haut des Fingerrückens der mittleren drei Finger rechts ist blaurötlich gefärbt, weist viele kleine Querfalten auf, so daß sie wie zerknittertes Zigarettenpapier aussieht, während sie um die Streckseite der Gelenke herum jedoch etwas infiltriert ist. Im Gegensatz dazu ist die Haut der vorderen Hälfte des rechten Handrückens etwas atrophisch. Die Affektion hält sich streng an die Streckseite und setzt sich bis zum Ellenbogen fort, wo die bläulichrot gefärbte, verdünnte Haut in vielen Falten leicht abhebbar ist. Unterhalb des Ellenbogens, mit der Haut auf demselben zusammenhängend, befindet sich ein länglicher, vom Ellenbogen abwärts gehender Streifen von 3 cm Breite und 7 cm Länge, der sich deutlich infiltriert anfühlt. Die linke Hand, die Streckseite des linken Ellenbogens zeigen fast das gleiche Bild, nur daß die Affektion viel weniger stark ausgebildet ist.

Histologischer Befund: a) Infiltrationsstadium. Mäßige Hyperkeratose. Kerne der Hornschicht teils gut, teils andeutungsweise gefärbt.

Stratum granulosum drei bis vier Zellagen breit. Die Reteleisten sind zahlreich und vollkommen ausgebildet, desgleichen die Papillen. Die zellige Infiltration ist in ihnen wesentlich geringer als im Stratum reticulare. Die Autoren fanden spärlich Leukocyten, meist ovale Zellen mit netzförmigem Protoplasma, dazwischen eine große Zahl von Mastzellen. Die zellige Infiltration lagerte sich mit Vorliebe um die, vielfach auch thrombosierten, Gefäße herum. Die Zahl der elastischen

Fasern ist nur in den mittleren Schichten des Corium, wo die Zellinfiltration eine stärkere ist, erheblich verringert.

b) Atrophisches Stadium. Hornschicht noch mehr verbreitert, dagegen Zellagen des Rete Malpighii oft bis auf 3 reduziert. Papillen und Retezapfen nur mehr angedeutet. Stärkere Pigmentation der basalen Zylinderschicht. Im Corium mehr diffuse Infiltration, die Gegend der Drüsen und Gefäße bevorzugend. Die Zahl der Schweißdrüsen und Haarbildungen ist herabgesetzt.

Das Verhalten der elastischen Fasern ist derart, daß das subepitheliale Netz fast überall noch vorhanden ist. In den oberen Schichten des Stratum reticulare, in der Gegend der stärkeren zelligen Anhäufung, finden sich die elastischen Fasern spärlich.

Fall 2 ist ähnlich, aber anscheinend noch in jüngerem Stadium. Es handelt sich um einen 46jährigen Landwirt, bei dem die Haut des rechten Handrückens sehr verdünnt und gefältelt ist und sich leicht von ihrer Unterlage abheben läßt. Jede Falte gleicht sich dabei nur langsam wieder aus. Die Streckseite des rechten Ellenbogengelenkes, besonders auf der distal gelegenen Partie, ist blaurot gefärbt. Die Haut ist dort verdickt, läßt sich aber auf der Unterlage verschieben, mit Ausnahme einer talergroßen Stelle. Hier macht es den Eindruck, als ob in die Haut eine Platte eingelagert sei. Verdünnung und Fältelung der Haut ist hier nirgends sichtbar.

Fall 5 betrifft einen 63jährigen Tischler. Der ganze rechte Handrücken und die ersten Glieder aller Finger rechts sind befallen, mit Ausnahme des Daumens. Ebenso hat die Erkrankung die Streckseite des rechten Ellenbogens und im Anschluß daran eine Partie des Unterarmes etwa in einer Länge von 4 cm und einer Breite von 2 cm ergriffen. Die erkrankte Haut geht allmählich in die gesunde über. Links ist nur die Streckseite der Hand und der Fingergelenke 2—5 befallen. An diesen Stellen ist die Haut leichter faltbar, und hie und da auf dem rechten Handrücken lassen sich recht große Falten abheben. Nur an dem rechten Ellenbogen ist noch Infiltration vorhanden, auf dem Handrücken nicht. Alle Hautveränderungen weisen eine mattbläulich-rote Färbung auf. Kein Haarwachstum auf den erkrankten Partien.

Fall 7 betrifft einen 36jährigen Schriftsetzer. Der linke Handrücken zeigt eine blaurote Farbe der Haut über der Metacarpalgegend, welche oberhalb der Metacarpo-phalangeal-Gelenke an Intensität zunimmt. Besonders dunkel gefärbt ist die Haut oberhalb dieses Gelenkes am Mittelfinger. Von hier aus geht die blaurote Farbe auch auf die Dorsalseite der Finger über, nach den Fingerspitzen zu an Stärke verlierend; der Daumen ist frei, die Haut am Handrücken ist gefältelt, läßt sich leicht als Falte in die Höhe heben, wobei man bemerkt, daß die Falten der wesentlich verdünnten Haut sich nur langsam wieder ausgleichen. Ueber dem capitulum ulnae und an der Streckseite des Ellenbogens ist die Haut blaurot verfärbt. Auch hier ist die Haut

deutlich „zu weit“, ist stark gefältelt und läßt sich leicht abheben. Eine wenig intensivere Farbe der Haut mehr ins Rötliche spielend, bemerkt man über dem capitulum radii zugleich mit zarter Fältelung. Diese Veränderungen der Haut am Ellenbogen stehen mit denen über dem capitulum ulnae durch einen mehrere Zentimeter breiten Streifen ulnawärts in Zusammenhang. Die blaurote Farbe dieses Streifens ist allerdings nicht so stark ausgeprägt, als an den oben geschilderten Teilen. Die Haut des Streifens in infiltriert, zeigt aber leichte Fältelung, läßt sich aber nur als Ganzes abheben. An den beiden unteren Dritteln der Oberarmstreckseite ist die Haut dünner als rechts. Die mikroskopische Untersuchung eines Stückes, bei dem klinisch neben Infiltrat auch Atrophie zu konstatieren war, ergab Verschmälerung der Epidermis und Verbreiterung der Hornschicht, vollständiges Verschwinden der Papillen. Die oberen Teile des Stratum reticulare des Corium zeigen diffuse zellige Infiltration. In den mittleren Partien ist diese mehr bandförmig, der Hautoberfläche parallel liegend. Die Talgdrüsen, Haarbälge, arrectores pilorum und Schweißdrüsen sind mit zelligen Infiltraten durchsetzt oder davon umgeben. In den oberen Schichten des Coriums sind die elastischen Fasern teilweise sehr dünn. In den tieferen Schichten desselben zeigen sie dagegen normale Zahl und normales Verhalten. Wo jedoch Zellanhäufungen stattgefunden, fehlen die elastischen Fasern. Die Bindegewebsbündel sind in den oberen Cutislagen verschmälert, besonders in der Gegend der zelligen Infiltrationsherde.

Bei Fall 11 handelt es sich um eine 56jährige Prostituierte. Die Haut der Fingerrücken ist leicht infiltriert, besonders um die Fingernägel herum. Vom unteren Ulnarende zieht ein 4—5 cm breiter Streifen zum Olecranon hin, welcher unten mehr rötlich-bläulich, oben mehr rötlich-braun verfärbt ist. Hier geht die erkrankte Haut allmählich in die gesunde über. Diese durch ihre Farbe veränderten Hautpartien sind deutlich atrophisch und zeigen starke Runzelung, am stärksten am Ellenbogen, wo auch starke Schuppung zu sehen ist. An der Streckseite des Ellenbogens ist die Haut im Bereich der Rot-blaufärbung noch deutlich infiltriert, auch zeigt der Ulnarstreifen leichte Infiltration. In ähnlicher Weise ist auch der linke Arm ergriffen. Ueber dem Fußgelenk des linken Beines läuft quer ein blau-roter bandartiger Streifen. Die Streckseiten der Zehen sind rötlich-blau verfärbt und infiltriert. Das Gleiche gilt auch von der Haut an den veränderten Partien des Fußgelenks, namentlich seitlich, doch ist hier die Haut bereits stark gerunzelt. Auf dem mittleren Teil der Fußsohle ist die Haut rötlich-blau gefärbt, fühlt sich verdünnt an und schuppt. Sie ist leicht verschieblich und in kleineren Falten abhebbar. Am Oberschenkel finden wir auf der Streckseite Infiltration und ein Oedem der Haut, doch sind auch hier schon deutlich atrophische Partien vorhanden. Diese Veränderungen reichten bis zur Mitte des Oberschenkels, wo sich die kranke Haut allmählich in die gesunde verliert. Das rechte Bein zeigt fast die gleichen Veränderungen. Es

wurde hier eine atrophische Partie mikroskopisch untersucht.

Die Hornschicht war leicht verbreitert. Retezapfen und Papillen nur mehr andeutungsweise vorhanden. Die Schichten der Epidermis oft bis auf 4 Zellagen reduziert. Die Zylinderzellenschicht war normal, doch waren an manchen Stellen bereits geringe Leukocytenmengen über die Zylinderzellenschicht in die Epidermis eingedrungen. Hie und da im Protoplasma dieser Zellen reichlich Pigment. Im Corium kleinzellige Infiltration, besonders um die Gefäße herum. Schweißdrüsen, Talgdrüsen, Haare waren normal, aber von kleinzelliger Infiltration umgeben. Im Corium zeigen fast alle Gefäße eine stark verdickte Intima und Adventitia, viele Gefäße sind vollkommen thrombosiert. Das Bindegewebe ist normal, nur in der Gegend der stärksten zelligen Infiltration sind die Bindegewebsbündel bedeutend verschmälert. Das elastische Netz zeigt hier nur in der Gegend stärkster Infiltration Schädigung.

Pismenny, N. N. Ein Fall von Atrophia cutis idiopathica acquisita. (Mediz. Oboscenje. 1902, No. 9.)

Der Fall betrifft eine 76jährige Frau mit einer ausgesprochenen Hautatrophie. Begonnen hat das Leiden nach Aussage des Mannes vor 30 Jahren. Zuerst traten auf den Händen rote, leicht erhabene Flecke auf. Später wurden auch Arme, Unterextremitäten, Kopf, Brustseite und Nasenrücken affiziert, während die Haut des Gesichtes und Rumpfes nur gewöhnliche Alterserscheinungen aufwies. Alle er-

krankten Stellen zeigen die typischen Veränderungen der Hautatrophie. Verfasser rechnet den Fall zu den in der Literatur unter dem Namen erythematöse idiopathische progressive Hautatrophie beschriebenen Fällen.

Palm. Verhandlungen der Berliner dermatolog. Gesellschaft. Sitzung vom 8. Dez. 1903. (Ref. Arch. f. Derm. u. Syphil. 69. 1904.)

Patientin, 55jährige Frau. Die ersten Erscheinungen zeigten sich an der Haut des rechten Armes und später beider Füße. Allmählich breitete sich die Affektion aus. Zuerst traten Spannung oberhalb der Gelenke und rote Flecke auf, welche von einem Gefühl von Eingeschlafensein der Hände und Füße begleitet war; diesen entzündlichen Erscheinungen folgte die jetzt bestehende Atrophie. Die Grenzen der normalen Haut gegen die Atrophie sind ziemlich scharf ausgeprägt. Befallen sind die unteren Extremitäten in ihrer Gesamtheit. Vorn schneidet die Affektion mit dem lig. Pouparti, hinten mit der crista ossis ilei ab. An den oberen Extremitäten sind die Vorderarme in toto ergriffen. Bemerkenswert ist eine eigentümlich sulzig teigige Schwellung, besonders in der Umgebung des Kniegelenkes. An diesen Stellen wurde die Fältelung der Epidermis ganz ausgeglichen. Die Schweißsekretion an den atrophischen Stellen ist vermindert.

Brüning. Berl. dermat. Gesellsch. (Ref. Dermat. Zeitschrift, XII, 1905, p. 323.)

74jährige Frau mit dem Bilde der sogenannten idiopathischen Hautatrophie der beiden Ellenbogen und

über den Metacarpo-phalangeal-Gelenken. Die Haut ist dunkelrot - bläulich und erscheint zerknittertem Zigarettenpapier ähnlich. Vom oberen vorderen Rande der Tibia an und hinten zirka vom oberen Drittel der Wade bis über die Nates befindet sich die Haut in stark atrophischem Zustande und läßt sich von der Unterlage abheben, schuppt leicht, hat glänzendes Aussehen, fühlt sich dabei trocken an, ist runzelig und polygonal gefältelt. Die Farbe ist dunkelrot, stellenweise cyanotisch mit durchschimmernden Gefäßen. An den Füßen und Unterschenkeln, besonders über beiden Tibien fühlt sich die Haut hart und starr an und läßt sich von der Unterlage nicht abheben. Die Farbe ist hier fast weiß glänzend und zeigt vereinzelte Pigmenteinlagerungen. An den Armen deutet Vortragender das Bild als der Acrodermatitis Herxheimer entsprechend, an den Beinen als Residuum einer vorausgegangenen Sklerodermie.

Arndt. Berliner dermatol. Gesellschaft 12. II. 07. (Dermat. Zeitschr. XIV, p. 289.)

Patient leidet seit $1^1/_2$ Jahren an einer eigentümlichen Affektion der Haut des linken Armes, die am linken Ellenbogen begann, indem die Haut hier rot und spröde wurde. Dann griff der Prozeß auf die Volarfläche des linken Handgelenkes über, von da auf den Handrücken. Später wurde die Haut des Vorder- und Oberarmes in den Prozeß einbezogen. Die Haut der linken Ellenbogenbeuge und der angrenzenden Partien, sowie die des Handrückens und der angrenzenden dorsalen Teile des Vorderarmes sind gelblich-weiß

verfärbt, derb und stark infiltriert, lassen sich nur schwer und in groben Falten von der Unterlage abheben. Ueber die Oberfläche des linken Handgelenkes zieht ein ca. 3—4 cm breiter, grüngelblich-weißer, glatter, starrer, derber Streifen, der sich nur schwer gegen seine Unterlage verschieben läßt. Ueber dem linken Unterarm ist die Haut in der Ausdehnung eines ca. zweimarkstückgroßen Herdes, der sich gegen die Umgebung ziemlich scharf absetzt, graurot verfärbt, in hochstehende Falten gelegt, durch welche grobe rhombische Falten trockener leichtschuppernder Haut abgeteilt werden, an denen sich zahlreiche Telangiektasien nachweisen lassen. Etwas distal von diesem Herde findet sich ein kurzer, schmaler, gelblich-bräunlich-rot verfärbter Streifen leicht infiltrierter Haut, der feine Gefäßerweiterung aufweist; die Haut über demselben ist fein gefältelt, die Zahl der Haare ist kaum vermindert. Die stärker veränderten Partien deutlich atrophischer und infiltrierter Haut lassen keine Follikel mehr erkennen. Die histologische Untersuchung eines gelblich-weißen, leicht prominenten Herdes zeigte die Corium-Epidermis-Grenze in Form einer grobwelligen Linie verlaufend. Glasige Quellung des subepithelialen Bindegewebes, in dessen Bereich das elastische Gewebe stark rarefiziert ist. In den tieferen Schichten ist das elastische Gewebe in zahlreiche, verschieden lange und dicke Segmente und kleinste Bröckel und Kügelchen zerfallen. Follikel sind hier nur spärlich vorhanden. Ferner besteht Atrophie der Schweißdrüsen sowie eine sehr geringe Infiltration um die, in ihrer Wand nicht veränderten, Gefäße.

Soweit die Fälle aus der Literatur, denen ich meine oben mitgeteilten mehr oder weniger direkt anschließen möchte; sie stimmen mit ihnen klinisch wie histologisch, von geringen Abweichungen abgesehen, überein. Das Wesentliche aber bei allen ist, daß den atrophischen Prozessen immer ein entzündliches Stadium vorausgeht.

Dieses entzündliche Stadium geht fast ständig mit einer hellroten bis livide, bis blauroten Verfärbung der Haut einher, welche gleichzeitig mehr oder weniger Schwellung zeigt, sich teils ödematös, teils derb anfühlt, manchmal sogar als circumscriptes, knotenförmiges Infiltrat imponiert. Bei dem streifenförmigen Auftreten der Erkrankung bevorzugt das Anfangsstadium die Extremitäten und zwar in erster Linie Hand- und Fußrücken sowie die Dorsalfläche der Finger, um sich zuerst an der Streckseite zentripetal weiter zu verbreiten. Davon weichen allerdings meine Fälle 3 und 5 in sofern etwas ab, als bei Fall 3 die Infiltration zuerst am Ellenbogen begann und von da aus erst auf Ulnarseite, Handrücken und Finger überging. Bei Fall 5 traten die ersten Spuren von Infiltration an der Hand und den Fußgelenken auf. Ein ähnlicher Fall ist der von Palm, bei dem zuerst rote Flecke und Spannung oberhalb der Gelenke auftraten. Fälle, bei denen Acrodermatitis atrophicans und Dermatitis atrophicans maculosa gleichzeitig vertreten waren, scheinen sehr selten zu sein, da nur Krzycztalowicz und Herxheimer je einen beschrieben haben. Ich gehe hier auf die maculöse Form der Hautatrophie

nicht näher ein, möchte aber erwähnen, daß auch bei ihr entzündliche Veränderungen dem atrophischen Prozesse vorausgehen. Subjektive Beschwerden bereitet das primäre Stadium wenig. Im allgemeinen klagen die Patienten nur über ein spannendes Gefühl in den Gelenken. Die großen knotenförmigen Infiltrate bei meinem Fall 5 waren allerdings auf leichten Druck schon sehr schmerzhaft. Grouven (Zwei Fälle von Erythromelie Pick. Arch. für Dermat. u. Syph. LXX, 1904) beschreibt einen Fall, bei dem die Erkrankung auf der radialen Seite des Handrückens mit Jucken, Rötung und Anschwellung begann. Heller erwähnt Betäubungsgefühl und Schmerzhaftigkeit bei Kälteeinwirkung. Thimm (Über einen Fall von erworbener idiopath. Hautatrophie. Arch. f. Derm. u. Syph. Band 81) beschreibt einen Fall, bei dem das Infiltrationsstadium in Gestalt von diffusen, sehr heftigen Urticariaeruptionen auftrat, die etwa zwei Wochen anhielten. Nach etwa Jahresfrist wiederholten sich diese Eruptionen, um nun persistente brandnarbenähnliche Hautveränderungen zurückzulassen. Herxheimer erwähnt im Falle 9 Schmerzen und Schwellung an den Füßen.

Was den Sitz der Erkrankung betrifft, so finden wir doch eine Bevorzugung der oberen Extremitäten. Unter meinen fünf Fällen sind dreimal ausschließlich die oberen Extremitäten, einmal obere und untere Extremität, einmal nur untere Extremitäten. Auch bei Durchsicht der Literatur fällt auf, daß die oberen Extremitäten mit Vorliebe ergriffen zu werden scheinen.

So sind z. B. unter den von Herxheimer angeführten 12 Fällen nur bei zweien die unteren Extremitäten mit beteiligt.

Interessant ist auch die Verfärbung der erkrankten Partien vom Anfangs- bis zum Endstadium. Ich konnte dies des genaueren bei meinem Fall 1 beobachten. Beim Beginn der Erkrankung im Stadium der ersten Anschwellung war die Haut hellrot verfärbt. Je mehr das Stadium der Infiltration seinen Höhepunkt erreichte, desto mehr näherte sich der Farbenton dem livide bläulichen, später an einigen Stellen dem bräunlichen. Mit dem Beginn der Atrophie nahm die Haut wieder mehr einen hellroten Farbenton an, um schließlich, je weiter die Atrophie fortschreitet, oft mit einer vitiligoähnlichen Verfärbung zu enden. Da bei starker Verdünnung der Haut die venösen Gefäße namentlich an den unteren Extremitäten besonders stark hervortreten, wird das resultierende Bild ein ziemlich buntes, aber bei alledem sehr charakteristisches.

Sehr wechselnd ist daher auch der Eindruck für das Auge und für das Gefühl des Untersuchenden. Zuerst, bei Beginn der Infiltration, läßt sich die Haut noch von ihrer Unterlage abheben, die abgehobenen Falten gleichen sich noch verhältnismäßig leicht wieder aus. Auf dem Höhepunkt des Infiltrationsstadiums gelingt dieser Versuch überhaupt nicht mehr, die Haut ist starr und derb. Oft sogar fest mit ihrer Unterlage verlötet. Von dem Augenblicke an, wo die Infiltration dagegen zurückgeht, beginnt die Haut an Volumen abzunehmen und fältelt sich wieder. Mit der fort-

schreitenden Verdünnung nimmt die Fältelung merklich zu. Je weiter das Stadium der Atrophie fortschreitet, desto leichter wird die Haut in Falten abhebbar, doch gleichen sich diese nur langsam wieder aus, was wohl in erster Linie auf den Schwund oder die Veränderung des elastischen Gewebes zurückzuführen sein dürfte. Auch bei der maculösen Form der Hautatrophie finden sich die gleichen Verhältnisse deutlich ausgeprägt, ebenso wie bei der diffusen idiopathischen Atrophie so daß man, wie auch Herxheimer es getan hat, die Mehrzahl der an den Extremitäten lokalisierten Fälle zur Akrodermatitis chronica atrophicans zu rechnen wohl berechtigt ist. Ich glaube, man darf in Analogie mit den geschilderten Fällen auch die idiopathischen und maculösen Formen enger an die Akrodermatitis anschließen, da wir in vielen Fällen das entzündliche Stadium klinisch oder histologisch nachweisen konnten, wodurch wir berechtigt sind, von Dermatitis maculosa atrophicans zu sprechen oder von Dermatitis diffusa atrophicans.

Was nun die Aetiologie der Erkrankung anlangt, so halten Heuß, Wechselmann und Oppenheim die Tuberkulose für die Ursache, Neumann hingegen sucht die Ursache in einer tropho-neurotischen Störung. Eine direkte nervöse Störung jedoch ließ sich in keinem meiner Fälle nachweisen. Fall 1 bietet allerdings Anhaltspunkte für Vorhandensein einer Tuberkulose, bei Fall 3 ist sie sogar ärztlicherseits festgestellt. Doch ist bei diesem sehr auffällig, daß die Hauterkrankung am Ellenbogengelenk, wo kurz zuvor ein ziemlich

starkes Trauma eingewirkt hatte, ihren Anfang nahm. Herxheimer hat an Serienschnitten auch Untersuchungen auf Mikroorganismen gemacht, jedoch erfolglos.

Eine Bevorzugung eines der beiden Geschlechter läßt sich bei der Hautatrophie ebenfalls nicht erkennen. Unter meinen 5 Fällen sind 3 weibliche und 2 männliche Individuen. Was das Alter betrifft, so kann man, wenn ich auch die Fälle aus der Literatur mit heranziehe, wohl sagen, daß das jugendliche Alter, d. h. unter 16 Jahren, wohl von der Erkrankung im allgemeinen verschont ist, das mittlere und höhere Alter dagegen in gleicher Weise befallen wird.

Es ist mir leider nur in zwei Fällen gelungen, das Infiltrationsstadium einer mikroskopischen Prüfung zu unterziehen. Das Infiltrationsstadium des einen Falles zeigt uns nicht mehr das Bild des ersten Stadiums allein, sondern bietet gleichzeitig schon deutliche Zeichen von Atrophie. Die Zellschichten der Epidermis waren stark reduziert, der Papillarkörper verstrichen, die elastischen Fasern stark geschädigt. Würde das in den oberen Schichten der Cutis liegende, auffallend starke leukocytäre Infiltrat fehlen, so würde man glauben, schon ein rein atrophisches Stadium vor sich zu sehen. Ein deutliches Bild des ersten Stadiums der Infiltration zeigt die Hornschicht minimal verändert, das Rete Malpighii weist normale Zahl von Zellen und Zellagen auf, die Reteleisten sind vollständig und gut ausgebildet. Leichte Veränderungen findet man jedoch schon in den elastischen Fasern,

außerdem reichlich diffus zerstreutes kleinzelliges Infiltrat. Es scheint also, daß bei diesem Krankheitsprozesse die elastischen Fasern als das zarteste Gewebe auch die erste Schädigung erfahren und erst in zweiter Linie die Zellen der Epidermis in Frage kommen.

Über das Verhalten der Hornschicht und der Epidermis lassen sich zwischen meinen Fällen und denen aus der Literatur schwer Vergleiche ziehen, da es dabei sehr darauf ankommt, aus welchem Stadium der Infiltration das betreffende Bild gewonnen ist. Anders ist dies bei den elastischen Fasern; wie bei meinen Fällen, so kann man auch aus der Literatur erkennen, daß diese schon im Infiltrationsstadium geschädigt sind. Während ich ebenso wie Heuß kleinzelliges Infiltrat und im Falle 4 wie Arthur Alexander ein leukocytäres Infiltrat fand, konstatierte Krystalowicz in einem Falle gut entwickeltelte Plasmazellen, Herxheimer ein Infiltrat, das spärlich Leukocyten aufwies, sonst nur meist ovale Zellen mit netzartigem Protoplasma zeigte. Oppenheim findet Infiltration von Rundzellen.

Ebenso wie bei meinen Fällen sind in den aus der Literatur angeführten die Gefäße in diesem Stadium stark erweitert, Drüsen und Nerven unverändert, ebenso das Bindegewebe; nur Arndt findet in seinem Falle glasige Quellung des subepithelialen Bindegewebes.

Zum Schlusse möchte ich noch die bei unseren Fällen mit einigem Erfolge angewandte Therapie

erwähnen, die meist unbeachtet bleibt. Wir haben durch täglich 2mal warme Bäder und nachfolgende Massage mit Salizylsulfursalbe sowie durch innerliche Gaben von Jodkali die Infiltrationserscheinungen sehr rasch schwinden sehen und glauben sagen zu können, daß einigemale sicher keine Atrophie folgte. In anderen Fällen trat die Atrophie rascher ein, schritt dann aber nicht weiter und verursachte keine weiteren Beschwerden. Auf die großen knotenförmigen Infiltrate, wie sie bei Fall 4 beschrieben, wurden Quecksilberpflaster gelegt. Sie gingen ebenso wie die diffusen Infiltrate rasch auf diese Behandlung zurück. Im übrigen ist es uns, wie gesagt, dadurch gelungen, dem Fortschreiten des Prozesses einigemale Einhalt zu tun. Da die Reaktion auf Hg und Jodkali mehrfach eine so prompte war, liegt der Verdacht nahe, daß es sich um luetische Erscheinungen hätte handeln können. Anamnestische Erhebungen, sowie genaue Untersuchung ließen dies jedoch vollständig ausschließen, zumal auch die klinisch beobachteten Infiltrations-Zustände keinerlei Ähnlichkeit mit luetischen Produkten darbot.

Am Ende dieser Arbeit erfülle ich gern die angenehme Pflicht, meinem hochverehrten Lehrer, Herrn Professor Dr. Wolters, für die Anregung zu dieser Arbeit, für die Überlassung des Materials, sowie für die liebenswürdige Unterstützung bei der Bearbeitung meinen verbindlichsten Dank auszusprechen.

# Literatur.


1. Arndt: Berliner dermatolog. Gesellschaft. Ref.: Dermat. Zeitschrift 14, 289.
2. Arthur Alexander: Mehrere Fälle von Hautatrophie, Dermat. Zeitschrift 11, 338.
3. Buchwald: Ein Fall von idiopath. Hautatrophie, Arch. f. D. u. S., 17.
4. Bruhns: Sitzung der Berl. derm. Gesellschaft. 6. Febr. 1900. Ref. derm. Zeitschrift, 7, 234.
5. Brüning: Berliner dermatolog. Gesellschaft. Ref. derm. Zeitschrift XII, 1905.
6. Beer: Verhandlungen der Wiener derm. Gesellschaft. Ref. Arch. f. D. u. S., 24, 833.
7. Colombini: Klinische u. histologische Unters. über einen Fall von idiopath. Hautatrophie. Monatshefte f. pr. D., 28, 2.
8. Ehrmann: Verhandlungen der Wiener derm. Gesellschaft. Ref. Arch. f. D. u. S., 56, 243.
9. Elliot: Ein Fall von idiopath. Hautatrophie. Ref. Dermat. Zeitschrift, Band 2.
10. Grouven: 2 Fälle von Erythromelie „Piek". Arch. f. D. u. S., 70, 1904.
11. Heller: Ein Fall von idiopath. Hautatrophie. Ref. Arch. f. D. u. S., 54, 126.
12. Holder: Ein Fall von idiopath. Hautatrophie. Ref. Arch. f. D. u. S., 54, 136.

13. Heuß: Beitrag zur Kenntnis der Atroph. cut. macul. Ref. Arch. f. D. u. S., 59, 284.

14. Herxheimer u. Hartmann: Über Akroderm. chron. atroph. idiopath. Arch. f. D. u. S., 1902, 61.

15. Italinski: Ein Fall von Atrophia cutis idiopath. acquisita. Ref. M. f. pr. Derm., 32, 481.

16. Jadassohn: Verh. der deutsch. derm. Gesellschaft. III. Kongreß, Leipzig 1892.

17. Juliusberg: VII. Kongreß der Dermat. Gesellschaft. Ref. Derm. Zeitschrift, 8, 271.

18. Kaposi: Verh. der derm. Gesellschaft. Ref. Arch. f. D. u. S. 39, 413.

19. Nikolai: Verh. der derm. u. ven. Gesellschaft zu Moskau. Sitzungsbericht vom 13./25. Okt. 95.

20. Neumann: Verh. der Wiener dermat. Gesellschaft. Ref. Arch. f. Derm. u. S., 49, 24.

21. Oppenheim: Atrophia cut. mac. Ref. Arch. f. D. u. S., 77.

22. Palm: Verhandlungen der Berl. dermat. Gesellschaft. Ref. Arch. f. D. u. S., 69.

23. Pismenny: Ein Fall von Atrophia cut. idiopath. acquis. Ref. Arch. f. D. u. S., 62.

25. Pospelow: Atrophia cut. idiopath. Ann. de Derm. u. S. 5. Sept. 1886.

25. Riedel: Ein Fall von idiopath. Hautatrophie. Inaugural-Diss., Greifswald 1895.

26. Riehl: Idiopath. Hautatrophie. Ref. Arch. f. D. u. S., 76.

27. Thibierge: Ein Fall von vascul. Hautatrophie. Ann. de Derm., pag. 1004.

28. Touton: Ein Fall von idiopath. Hautatrophie. Deutsch. med. Wochenschrift 1886, Nr. 1.

29. Thimm: Ueber einen Fall von erworbener idiopath. Hautatrophie. Arch. f. D. u. S., 81.

30. Unna: Festschrift für Neumann. Dermat. Zeitschrift VIII, 206.

31. Zinsser: Ein Fall von symmetr. Atrophie der Haut. Arch. f. D. u. S., 28.

32. Lehrbuch der Histologie von Dr. Philipp Stoehr.

33. Lehrbuch der Hautkrankheiten von Lesser.

34. Lehrbuch der Haut- und Geschlechtskrankheiten von Joseph.

# Lebenslauf.

Ich, Hans von Hertlein, katholischer Konfession, wurde am 12. Februar 1880 zu Würzburg als Sohn des kgl. bayr. Regierungsdirektors Dr. jur. Friedrich von Hertlein geboren. Ich absolvierte das humanistische Gymnasium zu Arnsberg i. W. und widmete mich danach vier Semester lang am Polytechnikum zu München dem Maschinenbaufach. Hierin keine Befriedigung findend, studierte ich sodann Medizin, machte im fünften Semester das Physikum in Erlangen und im elften Semester das Staatsexamen in Rostock. Während des praktischen Jahres war ich an Kliniken in Rostock und München tätig und absolvierte dasselbe am 3. Juni 1909.

# Tafelerklärung:

Tafel 1: Klinisches Bild der Hautveränderung im Fall 2 (nach einer Photographie.)

Tafel 2:

a) Mikroskopisches Bild des atrophischen Stadiums (Fall 4).

b) Mikroskopisches Bild des entzündlichen Vorstadiums (Fall 5).

Färbung beider Präparate mit Weigertschem Fuchselin für elastische Fasern, Vorfärbung mit Lithioncarmin.

Tafel 1.

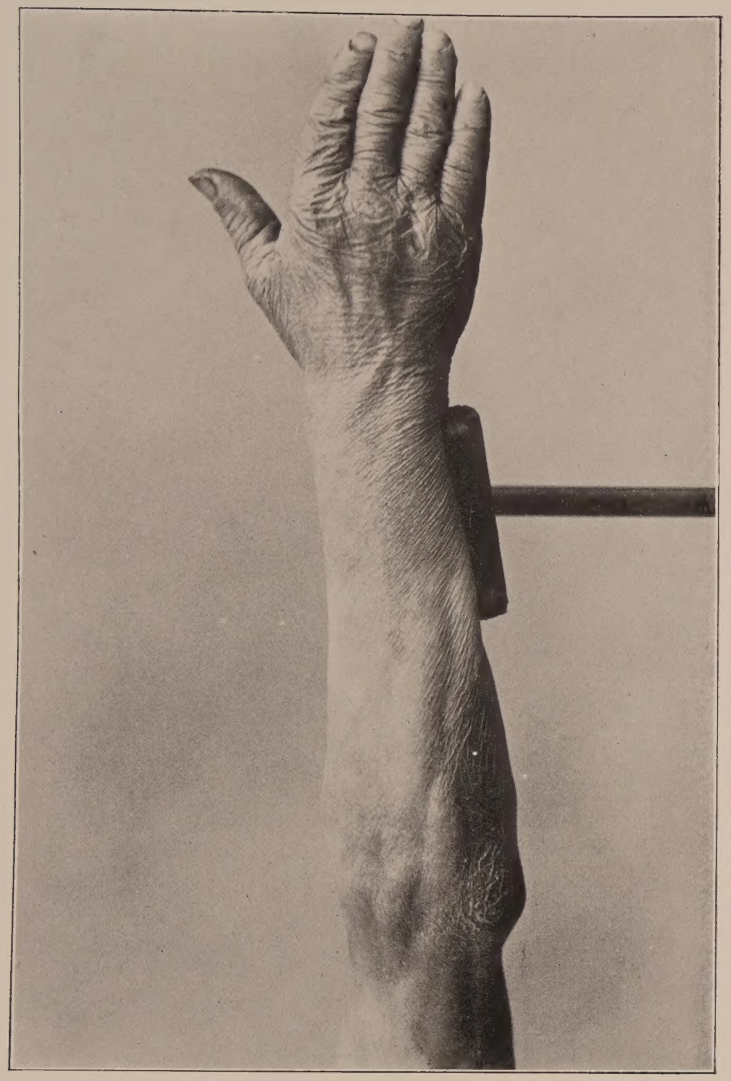

Tafel 2.



a

b